



## ARTIGO ESPECIAL

# Consenso sobre tratamento do vitiligo – Sociedade Brasileira de Dermatologia<sup>☆,☆☆</sup>



Gerson Dellatorre <sup>a</sup>, Daniela Alves Pereira Antelo <sup>b</sup>,  
Roberta Buense Bedrikow <sup>c</sup>, Tania Ferreira Cestari <sup>d</sup>, Ivonise Follador <sup>e</sup>,  
Daniel Gontijo Ramos <sup>f</sup> e Caio Cesar Silva de Castro <sup>g,\*</sup>

<sup>a</sup> Departamento de Dermatologia, Santa Casa de Misericórdia de Curitiba, Curitiba, PR, Brasil

<sup>b</sup> Departamento de Dermatologia, Universidade do Estado do Rio de Janeiro, Rio de Janeiro, RJ, Brasil

<sup>c</sup> Departamento de Dermatologia, Santa Casa de Misericórdia de São Paulo, São Paulo, SP, Brasil

<sup>d</sup> Departamento de Dermatologia, Hospital de Clínicas de Porto Alegre, Porto Alegre, RS, Brasil

<sup>e</sup> Clínica Privada, Salvador, BA, Brasil

<sup>f</sup> Departamento de Dermatologia, Santa Casa de Misericórdia de Belo Horizonte, Belo Horizonte, MG, Brasil

<sup>g</sup> Departamento de Dermatologia, Faculdade de Medicina, Pontifícia Universidade Católica do Paraná, Curitiba, PR, Brasil

Recebido em 2 de março de 2020; aceito em 15 de maio de 2020

Disponível na Internet em 19 de novembro de 2020

### PALAVRAS-CHAVE

Conduta do  
tratamento  
medicamentoso;  
Consenso;  
Planejamento de  
assistência ao  
paciente;  
Terapêutica;  
Vitiligo

### Resumo

**Fundamentos:** O vitiligo é uma enfermidade cutaneomucosa, autoimune, localizada ou disseminada, que se manifesta por máculas hipocrômicas ou acrômicas com perda na qualidade de vida dos pacientes. A prevalência do vitiligo no Brasil foi determinada em 0,54%. Não existe medicação desenvolvida para seu tratamento. Até o presente momento, não havia sido feito um consenso brasileiro sobre tratamento do vitiligo.

**Objetivo:** Obter um consenso de tratamento clínico e cirúrgico do vitiligo, a partir de artigos com melhores evidências científicas, feito por dermatologistas brasileiros com experiência no tratamento dessa enfermidade.

**Métodos:** Foram convidados sete dermatologistas e cada especialista recebeu duas modalidades de tratamento para revisar. Cada tratamento (tópico, sistêmico e fototerapia) foi revisado por três especialistas; dois especialistas revisaram a modalidade cirúrgica. Depois disso, o coordenador integrou as versões e elaborou um texto sobre cada tipo de tratamento. A nova versão foi retornada para todos os especialistas, que expressaram suas opiniões e deram sugestões para maior clareza. O texto final foi escrito pelo coordenador e enviado a todos os participantes para elaboração do consenso final.

DOI referente ao artigo:

<https://doi.org/10.1016/j.abd.2020.05.007>

<sup>☆</sup> Como citar este artigo: Dellatorre G, Antelo DAP, Bedrikow RB, Cestari TF, Follador I, Ramos DG, et al. Brazilian consensus on the treatment of vitiligo – Brazilian Society of Dermatology. An Bras Dermatol. 2020;95(S1):70–82.

<sup>☆☆</sup> Trabalho realizado na Sociedade Brasileira de Dermatologia, Rio de Janeiro, RJ, Brasil.

\* Autor para correspondência.

E-mail: [caio.castro@pucpr.br](mailto:caio.castro@pucpr.br) (C.C. Castro).

**Resultados/conclusão:** Os experts definiram como tratamento padrão do vitiligo o uso de corticosteroides e inibidores da calcineurina tópicos para casos instáveis e localizados e minipulso de corticoide para vitiligo generalizado em progressão; a fototerapia com UVB de banda estreita é o tratamento de escolha para formas extensas da doença. As modalidades cirúrgicas devem ser indicadas para vitiligo segmentar e generalizado estável. Existem medicamentos tópicos e sistêmicos da classe anti-JAK sendo testados, com resultados promissores.

© 2020 Sociedade Brasileira de Dermatologia. Publicado por Elsevier España, S.L.U. Este é um artigo Open Access sob uma licença CC BY (<http://creativecommons.org/licenses/by/4.0/>).

## Introdução

Vitiligo é uma enfermidade cutaneomucosa, desencadeada por autoimunidade contra os melanócitos, que se manifesta por máculas e manchas hipocrômicas ou acrômicas. As lesões podem ser localizadas ou disseminadas e afetam muito negativamente a qualidade de vida dos pacientes. A doença pode surgir com uma ou poucas máculas agrupadas em modo não segmentar (vitiligo focal) ou até atingir todo o tegumento (vitiligo universal).

O vitiligo é classificado em dois grupos: o não segmentar (VNS), que compreende as formas focal, mucosal, acrofacial, comum e universal; e o grupo segmentar (VS), que tem apenas o tipo clínico segmentar. Esse tipo afeta geralmente apenas um hemisfério e tem, na maioria das vezes, resposta mais lenta ao tratamento não cirúrgico do que os que têm o tipo VNS. Na forma segmentar também está presente a autoimunidade contra os melanócitos, mas se acredita que ocorra um ataque autoimune apenas contra uma determinada área de mosaico cutâneo.<sup>1</sup> O vitiligo também pode ser induzido quimicamente, principalmente por derivados fenólicos.<sup>2</sup>

A prevalência do vitiligo no Brasil é de 0,54% e a idade média de início da doença em pacientes brasileiros para os tipos segmentar e comum é de 13 e 22 anos, respectivamente.<sup>3,4</sup>

A influência genética no surgimento do vitiligo já foi bem determinada. Um estudo genético recente identificou carga poligênica aumentada de alelos de risco identificada por GWAS (estudos de associação genômica ampla) em pacientes de famílias com casos multiplex (com história familiar), comparado a pacientes simplex (sem história familiar).<sup>5</sup> As lesões são causadas por linfócitos T CD8+ autorreativos efetores na fase inicial e na fase estável são determinadas por linfócitos T CD8+ recirculantes de memória, ambos responsáveis por destruir os melanócitos por meio da ação citotóxica das granzimas e perforinas liberadas.<sup>6</sup>

De acordo com a definição do *Vitiligo Global Consensus*, a análise da estabilidade ou instabilidade do vitiligo deve incluir uma combinação de história, série de fotografias e escores clínicos, como VASI ou VETF. O vitiligo é considerado estável se não surgirem novas lesões ou ampliação de máculas antigas, fenômeno de Köebner e despigmentação perifolicular (em confete).<sup>7,8</sup>

O vitiligo é uma doença órfã de tratamentos específicos, considerando que não existe medicação desenvolvida e aprovada especificamente para seu tratamento, por exemplo, pela *Food and Drug Administration* (FDA). A intenção deste artigo foi determinar um consenso de tratamento clínico e cirúrgico do vitiligo feito por sete médicos

dermatologistas brasileiros, a partir da revisão da literatura com as melhores evidências científicas disponíveis até o momento.

## Métodos

Foram convidados sete dermatologistas; cada especialista recebeu duas modalidades de tratamento para revisar. Três especialistas individualmente revisaram a literatura e escreveram as diretrizes de tratamento tópico, sistêmico e fototerápico. Dois especialistas revisaram a modalidade cirúrgica. Depois disso, o coordenador integrou as diferentes versões e elaborou um texto sobre cada modalidade de tratamento. A nova versão foi retornada a todos os especialistas, que expressaram suas opiniões e deram sugestões para maior clareza. O texto final foi elaborado pelo coordenador e enviado a todos os participantes para elaboração do consenso final.

## Terapias tópicos

O objetivo do tratamento do vitiligo é interromper a progressão da doença, estimular a pigmentação e, por fim, manter a repigmentação, contornar, assim, o impacto psicossocial causado por essa dermatose inestética.

O tratamento tópico é a escolha para pequenas áreas ou quando não há opções disponíveis. O tratamento tópico combinado com fototerapia é indicado na falha terapêutica ou quando há mais de 5%–10% de superfície corporal acometida.<sup>9</sup>

Embora outros tratamentos clínicos e cirúrgicos estejam disponíveis, o tratamento tópico com corticoides e inibidores de calcineurina tem papel de destaque no arsenal terapêutico do vitiligo.

## Corticoides tópicos

Os corticoides tópicos em monoterapia são a primeira linha na terapia do vitiligo instável localizado e podem ainda ser usados em combinação com fototerapia nas lesões generalizadas. As lesões recentes e da face são as que apresentam melhor resposta.<sup>10</sup>

O mecanismo de ação dos corticoides em vitiligo ainda não foi completamente elucidado, mas em um estudo imuno-histoquímico com mometasona em vitiligo induzido por fenômeno de Köbner houve significativa diminuição no infiltrado de linfócitos T CD4+ e CD8+.<sup>11</sup>

Uma metanálise feita em 1988 concluiu que o uso de corticoides de classe III e IV resultou em mais de 75% de

repigmentação ao serem comparados com placebo.<sup>12</sup> Outros estudos demonstraram que o propionato de clobetasol a 0,05% é especialmente eficaz na face e no pescoço.<sup>13,14</sup>

Um estudo prospectivo e randomizado foi conduzido para estimar a dose segura dos corticosteroides de alta potência no vitiligo. Os autores demonstraram que o uso semanal de 50 g (ou menos) de creme de propionato de clobetasol a 0,05% por 12 semanas é seguro, sem evidências de insuficiência suprarrenal, embora efeitos locais possam ocorrer.<sup>15</sup> Para minimizar o risco de efeitos colaterais, os corticoides tópicos devem ser limitados a pequenas áreas, evita-se o uso prolongado na face e nas flexuras.

Recomenda-se que, após oito semanas de aplicação contínua de corticoide tópico, seja introduzida alguma outra terapêutica tópica livre (terapia rotacional).<sup>12,16</sup> Na prática, esses esquemas parecem minimizar efeitos colaterais, embora ainda faltem estudos baseados em evidências que confirmem essa informação.<sup>9</sup> Se nenhuma repigmentação ocorrer após três meses de aplicação, esse tratamento deve ser interrompido. Seis dos nossos pareceristas votaram pelo uso ser mais seguro quando quantificado em gramas; um foi a favor de que o produto seja usado em menos de 10% da superfície corporal.

## Inibidores de calcineurina

Os inibidores de calcineurina mostraram-se eficazes e seguros no tratamento do vitiligo tanto em crianças quanto em adultos, embora seu uso seja considerado *off-label* pela Agência Nacional de Vigilância Sanitária (Anvisa). Metanálise recente que comparou o uso de inibidores da calcineurina *versus* corticoides tópicos de média ou alta potência mostrou que os inibidores de calcineurina não são inferiores aos corticoides tópicos para tratamento de vitiligo, principalmente em crianças.<sup>17</sup>

Tacrolimus e pimecrolimus são os principais agentes inibidores da calcineurina. O tacrolimus é um macrolídeo produto da bactéria *Streptomyces tsukubaensis*, que tem propriedades imunomoduladoras e ação por inibição seletiva da proteína intracelular calcineurina. Não se sabe exatamente qual é o mecanismo de ação do tacrolimus no vitiligo, mas em um estudo imuno-histoquímico com tacrolimus 0,1% em vitiligo induzido por fenômeno de Köbner houve significativa diminuição no infiltrado de linfócitos T CD4+ e CD8+.<sup>11</sup>

A eficácia dos inibidores da calcineurina no vitiligo foi verificada por séries de publicações desde 2002.<sup>18,19</sup> Os melhores resultados são observados na face e em áreas fotoexpostas.<sup>20,21</sup> O tacrolimus foi comparado, em termos de eficácia, ao clobetasol a 0,05%, corticoide de alta potência.<sup>22</sup> Embora o pimecrolimus tenha cosmética mais aceitável (em creme), a grande maioria dos trabalhos é com o uso do tacrolimus.<sup>23</sup>

Em um estudo prospectivo, controlado, a pomada de tacrolimus a 0,1% usada 2 x /dia por um ano levou à repigmentação das lesões de face em 81% dos pacientes, enquanto nas extremidades a repigmentação foi mínima. Sua vantagem é ser bem tolerado por crianças e adultos, pode ser usado por longo prazo sem os efeitos indesejáveis da corticoterapia, como atrofia e telangiectasias.<sup>24</sup>

Os inibidores de calcineurina podem ser prescritos 2 x /semana como terapia de manutenção, após a repigmentação das lesões tratadas com fototerapia.<sup>25</sup>

Há duas apresentações de tacrolimus: a 0,03% (pomada aprovada para uso em crianças entre 2 e 15 anos) e a 0,1%. Em 2013, um consenso europeu propôs que os inibidores de calcineurina aplicados 2 x /dia fossem a primeira escolha para tratar lesões na cabeça e no pescoço.<sup>26</sup>

Os inibidores de calcineurina tópicos são seguros para uso contínuo, por tempo curto ou prolongado ou de maneira intermitente.<sup>16</sup> Queimação, irritação, ardência e prurido são efeitos colaterais que tendem a ceder com o passar do tempo.

A FDA incluiu uma ressalva na caixa do medicamento americano (*black-box warning*), como medida preventiva, baseada no risco teórico de linfoma e câncer cutâneo não melanoma, a partir de estudos em modelos animais e do uso de inibidor de calcineurina sistêmico.<sup>16</sup> Uma análise de dados com mais de 20.000 ensaios clínicos verificou que até o momento não há evidências que sugiram risco aumentado de linfoma ou câncer cutâneo não melanoma em crianças ou adultos.<sup>16,27,28</sup>

Há preocupação na combinação do uso tópico dos inibidores de calcineurina com a fototerapia em relação à indução do câncer cutâneo. Entretanto, Tran et al. mostraram que tacrolimus a 0,1% e pimecrolimus a 1% podem evitar o fotodano ao DNA em camundongos, por reduzir a produção dos dímeros de timina desencadeada pela radiação UVB.<sup>29</sup> Entre nossos autores não houve consenso sobre o tempo de manutenção do uso de tacrolimus tópico. Do mesmo modo, não houve consenso sobre área máxima corporal, por falta de dados suficientes na literatura.

## Outros tópicos

Calcipotriol, pseudocatalase kelina foram citados por alguns de nossos autores, mas sem consenso sobre a indicação de seu uso.

Não houve consenso entre os integrantes sobre a indicação de despigmentação com monobenzil éter de hidroquinona em vitiligo muito extenso, pelos seguintes motivos: não é um tratamento para vitiligo, mas sim para a pele normal; não é vendido ou aprovado no Brasil; potencial de não reversibilidade da cor da pele após o uso. De maneira unânime, os especialistas também desaconselharam o uso de lasers ou *peeling* de fenol para despigmentação definitiva, que são procedimentos controversos, pela possível irreversibilidade do quadro clínico frente ao avanço de novas substâncias que estão para serem lançadas.

Três novas medicações tópicos da classe dos inibidores da Janus quinase (anti-JAK) estão em teste: o ruxolotinibe tópico em fase III e dois medicamentos sistêmicos inibidores das vias JAK3/TEC e TYK2/JAK1, que estão em fase II.

<https://clinicaltrials.gov/ct2/show/NCT04057573?cond=vitiligo&draw=3&rank=18>; <https://clinicaltrials.gov/ct2/show/NCT04052425?cond=vitiligo&draw=3&rank=19>; <https://clinicaltrials.gov/ct2/show/NCT04103060?cond=vitiligo&draw=4&rank=22>.

## Terapias sistêmicas

### Corticoides

Os corticoides orais têm amplo espectro imunossupressor e têm por objetivo conter a progressão das lesões em pacientes com a doença em atividade. O objetivo primário é, portanto, interromper o surgimento de novas lesões e, secundariamente, induzir a repigmentação. O modo de ação dos corticosteroides no vitiligo ainda não foi elucidado. Um único artigo demonstrou a diminuição de ICAM1 no soro após uso de minipulso oral de corticosteroides (MPO) para vitiligo.<sup>30</sup> Seu uso sistêmico, geralmente prescrito com minipulsos, foi avaliado em alguns estudos, a maioria deles abertos.<sup>31</sup>

A forma mais usada de corticoterapia sistêmica é a administração de minipulso oral de corticoides em doses suprafarmacológicas, geralmente de betametasona ou dexametasona, de maneira intermitente, para reduzir os efeitos colaterais associados à administração diária. As doses variam de 2,5 a 10 mg de dexametasona por dois dias consecutivos/semana por 3–6 meses. A betametasona é usualmente prescrita nesse mesmo esquema posológico, nas doses entre 5 a 7,5 mg. Em tese, qualquer corticoide via oral poderia ser usado, desde que se respeite a equivalência. O número de pacientes com parada da progressão do vitiligo varia pouco entre os estudos, de 88% a 91,8%. Em três estudos, o aparecimento de algum grau de repigmentação ocorreu entre 28% a 100% dos pacientes.<sup>32–34</sup> Estudos que compararam o tratamento com MPO ao uso diário de corticoide demonstram menor incidência de efeitos adversos sistêmicos e cutâneos no primeiro.<sup>16</sup> O esquema de MPO pode ser combinado à fototerapia nos pacientes com vitiligo progressivo, embora ainda sejam necessários estudos controlados e com acompanhamento em longo prazo.<sup>35,36</sup>

Os efeitos colaterais do uso de MPO são em geral leves (descritos em 69% dos pacientes do estudo de Radakovic-Fijan et al.).<sup>33</sup> São citados: ganho de peso, insônia, acne, aumento do apetite, agitação, hipertricose, cefaleia e letargia. Entretanto, a despeito da ocorrência frequente dos efeitos adversos, eles não costumam comprometer a adesão ao tratamento e não suprimem a produção de cortisol endógeno.<sup>32,33</sup>

Os autores chegaram a um consenso pela preconização do uso de minipulso de corticoides orais. Os mais usados são dexametasona e betametasona; o uso diário de corticoide oral não foi contraindicado pelo grupo. A razão mais citada pela não preferência do uso contínuo foi em razão do menor número de estudos em comparação com o minipulso, principalmente por não existir um padrão do tempo total de uso e esquema de redução das doses.

### Metotrexato

É indicado para interromper a progressão do vitiligo sempre que os corticosteroides orais estiverem contraindicados ou para evitar seus riscos em longo prazo. Os estudos mostram resultados em relação à interrupção da progressão da doença. Ainda não se sabe o modo de ação do metotrexato no vitiligo.

Em estudo comparativo randomizado, o metotrexato 10 mg/semana foi comparado ao minipulso de corticoide 2,5 mg dexametasona/dia em dois dias consecutivos na semana, em pacientes com vitiligo em progressão (n=52 pacientes), durante 24 semanas. Em ambos os grupos houve o mesmo percentual de redução da atividade da doença e de pacientes não responsivos (6/25 pacientes no grupo do MTX e 7/25 no grupo do minipulso de dexametasona). A maioria dos trabalhos sugere doses baixas, em torno de 10–15 mg/semana.<sup>37,38</sup>

Os autores não chegaram a um consenso para o uso de metotrexato e não o recomendam, principalmente por falta de dose adequada definida e pela falta de estudos com populações maiores. Alguns dos especialistas sugerem que o uso de metotrexato tem algum embasamento científico e é poupador do uso de corticoides orais.

### Azatioprina

Um único estudo randomizado comparou o efeito da azatioprina 50 mg, 2 × /dia versus minipulso de 5 mg de betametasona oral em dois dias consecutivos. No segundo mês de tratamento, houve estabilização do vitiligo em 19 de 23 pacientes com MPO e 4 de 22 com azatioprina.<sup>39</sup> Nenhum dos autores indicou o uso dessa medicação.

### Antioxidantes orais

O estresse oxidativo e os radicais livres desempenham papel importante na patogênese do vitiligo.<sup>40</sup>

Uma revisão sistemática com tentativa de metanálise identificou que os estudos com antioxidantes apresentaram número pequeno de pacientes e uma variedade grande de compostos e protocolos, o que dificultou a comparação entre as publicações. Desse modo, a eficácia dos antioxidantes, isoladamente, não pôde ser confirmada. As melhores evidências foram demonstradas em três estudos com *Ginkgo biloba* como monoterapia, com benefícios clínicos ou diminuição da inflamação.<sup>40</sup>

A ação de antioxidantes associados à fototerapia foi analisada por uma revisão sistemática e metanálise, quatro estudos (psoralenos orais e tópicos [PUVA]: um estudo; radiação ultravioleta B de faixa estreita [RUVB-FE]: três estudos) envolveram 91 pacientes que atenderam aos critérios de inclusão. Em dois estudos foram usados *Polypodium leucotomos* e em outro, foi usado *ginkgo biloba*. A associação demonstrou maior eficácia do que a fototerapia isoladamente (risco relativo = 1,87; 95% intervalo de confiança 1,10–3,17). Análises de sensibilidade revelaram que o resultado foi substancial e não dependente de estudo individual.<sup>41</sup>

Nosso painel de autores destacou várias evidências do uso de antioxidantes no vitiligo, principalmente associado à fototerapia, mas não houve consenso para o uso dessas medicações, principalmente pela falta de estudos prospectivos com populações maiores.

## Modalidades de fototerapia e laser

A exposição ao sol, associada à ingestão ou aplicação tópica de extratos vegetais, tem sido usada como agente terapêutico para o vitiligo há mais de 3.000 anos. No decorrer das décadas, a fototerapia foi consolidada por meio dos estudos científicos, da medicina baseada em evidência e do esclarecimento dos mecanismos de ação da radiação ultravioleta (RUV) sobre os seres humanos.<sup>42</sup>

A fototerapia promove a repigmentação da pele por meio de vários mecanismos, entre eles a diferenciação e migração de melanócitos do folículo piloso, a formação e transferência dos melanossomas para os queratinócitos, além do seu efeito imunossupressor.<sup>43</sup>

Os efeitos imunossupressores da RUVB-FE já são bem caracterizados: apoptose de células T, regulação das citocinas inflamatórias (*downregulation*), aumento de interleucina 10 (IL10; *upregulation*) e depleção de células de Langerhans, com redução da apresentação de antígenos. Há, ainda, o estímulo da tirosinase com aumento da síntese de melanina.<sup>42</sup>

As formas mais usadas de fototerapia para o vitiligo incluem: RUVB-FE, Excimer Laser (ExLs), Excimer Luz (ExLz) e UV-A com administração de PUVA. Muitas dessas modalidades têm mostrado melhores resultados quando associadas a tratamentos sistêmicos ou tópicos.

### Fototerapia

Quanto à indicação da fototerapia em relação à atividade da doença, os estudos, na sua maioria, não especificam se a doença está em atividade ou não, se estável ou instável, e a fototerapia é usada em ambas as formas.

No vitiligo instável, em que as lesões estão em progressão, é recomendado combinar fototerapia com corticoterapia sistêmica, preferencialmente sob a forma de MPO, conforme descrito na parte específica de tratamento sistêmico, assim como a associação com antioxidantes orais.

Medicações tópicas podem ser usadas conjuntamente com a fototerapia, como inibidores de calcinerina (tacrolimus e pimecrolimus) e corticoides. Os resultados são variáveis. Alguns estudos sugerem que a associação desses tópicos com a fototerapia amplia sua resposta; outros estudos, porém, não confirmaram essa ação.<sup>42-46</sup>

Apesar de em bula estar contraindicado o uso de fonte de luz e tacrolimus, pelas evidências apresentadas, o grupo entrou em consenso que pode ser usado tacrolimus em concomitância com a fototerapia, exceto imediatamente antes da irradiação.

No vitiligo estável, a fototerapia atua na repigmentação e também pode ser associada aos antioxidantes orais e medicações tópicas citadas anteriormente. Alguns estudos sugerem melhor resposta com a associação.<sup>16,43,47</sup>

Quanto à forma clínica e localização das lesões, o vitiligo rapidamente progressivo, acompanhado por poliose precoce, e as formas segmentares tendem a ser pouco responsivas à fototerapia.<sup>48</sup> Contudo, estudo recente demonstrou que pacientes com vitiligo segmentar recente respondem melhor à fototerapia do que com doença de longa duração.<sup>49</sup> O que está bem estabelecido é que o

vitiligo generalizado (ou não segmentar) responde melhor do que o vitiligo segmentar.<sup>50</sup>

As áreas pilosas, e especialmente as áreas da face e do pescoço, apresentam melhores índices de resposta à fototerapia, seguidas por tronco, extremidades, mãos e pés.<sup>51-53</sup> Da mesma maneira, pacientes com fototipo superior a III usualmente têm melhor prognóstico com a fototerapia.

História prévia de doenças influenciadas pela luz e fotossensibilidade são contraindicações potenciais à fototerapia, assim como o uso de medicações com risco de fotossensibilização.<sup>54</sup> Além disso, é contraindicada em pacientes com história de câncer de pele queratinocítico e melanoma.

Para o tratamento de lesões extensas generalizadas de vitiligo é indicada fototerapia com RUVB-FE ou PUVA em cabines. No vitiligo localizado, recomenda-se o uso de emissores de RUVB-FE ou de UVA locais, direcionados apenas para as lesões. Do mesmo modo, o ExLs e o ExLz são recomendados para esse tipo de lesão localizada.<sup>55,56</sup>

Em crianças, é preciso garantir que haja indicação correta para essa modalidade terapêutica. O nível de evidência para uso de RUVB-FE em crianças é 4, mas não existe consenso sobre a idade de início de RUVB-FE tópico ou em cabine. PUVA tópico pode ser aplicado em crianças; para uso de PUVA oral, o *British Photodermatology Group* atribuiu dois critérios: um, dito maior, de só usar com idade superior a 10 anos, e outro critério, menor, com o uso de PUVA acima de 16 anos.<sup>57-59</sup>

Em relação à gravidez, não existem evidências da diminuição do ácido fólico sérico após exposição à UVA. Estudos em pacientes submetidos à NBUVB mostraram resultados diversos, potencialmente explicados pela degradação dose-dependente do folato; exposição acumulada de > 40 J/cm<sup>2</sup> e > 2 J/cm<sup>2</sup> por sessão de tratamento foi associada com diminuição de 19%–27% nos níveis séricos de ácido fólico, enquanto doses mais baixas não afetaram esses níveis.<sup>60</sup> Não há evidências de que o PUVA seja teratogênico, mas deve ser considerado como segunda opção em fototerapia, pela necessidade do uso do psoraleno.<sup>59</sup> Houve consenso no grupo de que grávidas podem ser submetidas a tratamento com RUVB-FE.<sup>61</sup>

Quanto à modalidade de radiação, o papel da fototerapia no tratamento do vitiligo foi bem estabelecido nas últimas décadas e, a partir dos anos 1990 os estudos evidenciaram vantagens da fototerapia com RUVB-FE em relação à fototerapia PUVA.<sup>62,63</sup> Alguns estudos não demonstraram superioridade clínica, porém encontraram respostas similares e vantagens operacionais.<sup>64</sup> Diversos estudos evidenciaram maior eficácia da RUVB-FE comparado ao PUVA; além da sua facilidade de uso, a não necessidade de psoraleno fez a fototerapia com RUVB-FE ser a primeira escolha para o tratamento do vitiligo.<sup>52</sup> Os protocolos de fototerapia RUVB-FE não serão detalhados aqui e deverão ser tema para outro consenso específico.

### Excimer laser

ExLs é caracterizado por um comprimento de onda de 308 nm (gerado com gases xenônio e cloro). Vários estudos demonstram sua aplicabilidade para tratamento de vitiligo – considerado com resultado similar ao RUVB-FE e, em alguns

estudos, até superior, com resposta mais rápida.<sup>65,66</sup> Por sua menor área de emissão, o ExLs torna possível atingir áreas menores e em regiões mais difíceis de alcançar com os emissores padrão. Contudo, essa forma de tratamento é inadequada para pacientes com áreas acometidas mais extensas ou em múltiplas regiões. Além do mais, o custo é maior do que o de outros dispositivos de fototerapia.

## Excimer luz

A luz excimer monocromática, lâmpada excimer (ExLz), também emite luz com comprimento de onda de 308 nm, com bons resultados na indução de repigmentação. Essas lâmpadas têm um campo de tratamento maior em comparação com o ExLs e é possível tratar áreas maiores em tempo mais curto. Além disso, seu custo é bem menor do que os dispositivos a laser.<sup>67</sup>

Vários estudos compararam a eficácia terapêutica do ExLs, da ExLz e da RUVB-FE em vitiligo.<sup>68-70</sup> Metanálises recentes demonstraram que o tratamento de tipo excimer tem maior eficácia em comparação com RUVB-FE, com efeito mais rápido e maior grau de repigmentação.<sup>71,72</sup> Porém, outros autores questionam essa maior eficácia.<sup>72</sup>

Quanto à fotocarcinogênese, o risco de desenvolvimento de neoplasias cutâneas em portadores de vitiligo nas áreas afetadas é raro, independentemente do tipo de fototerapia.<sup>73</sup>

Tratamento com PUVA em vitiligo parece não estar associado ao risco de câncer de pele não melanoma.<sup>74,75</sup> De outro modo, não existem estudos consolidados do risco da fotocarcinogênese em fototerapia UVB-F para vitiligo.<sup>73</sup>

Não existem evidências concretas de que RUVB-FE apresente maior risco de malignização nas áreas genitais; no entanto, recomenda-se que não seja feita exposição.<sup>76</sup>

Os tratamentos com ExLs ou ExLz mostraram bons resultados em lesões de área genital, especialmente em homens.<sup>53</sup> Porém, o grupo entrou em consenso que a área genital não deve ser exposta à fototerapia, pelo risco já reportado de carcinomas epidermoides em pacientes submetidos à fototerapia sem proteção adequada.<sup>77</sup>

Quanto ao número de sessões terapêuticas, um estudo recente identificou padrões de resposta ao tratamento com RUVB-FE. A média de melhoria global após 24 sessões foi de 21,5% (579 pacientes). Os pacientes foram divididos em padrão de tempo de resposta: após 96 sessões, respondedores muito rápidos adquiriram 88% de repigmentação; os rápidos, 74,8%; os respondedores médios tiveram 58,4% de resposta; os lentos, 38,8%; e os não respondedores, 35,2%.

O número máximo de sessões recomendadas para tratamento com PUVA é de 200, mas até hoje não existe um consenso mundial sobre o número máximo para RUVB-FE.<sup>59,73</sup> Do mesmo modo, os autores deste artigo também não chegaram a um consenso sobre o máximo de sessões de RUVB-FE para vitiligo.

Para avaliar a eficácia da fototerapia é necessário um período de pelo menos seis meses (em torno de 48 sessões) de tratamento.<sup>52</sup> Para se obter a máxima resposta do vitiligo com fototerapia, recomenda-se um tempo de tratamento longo, pelo menos um ano (média de 96 sessões).<sup>52</sup>

Em um ano (aproximadamente 96 sessões) de fototerapia, observa-se melhor resposta em face e pescoço, seguido

do tronco; já as extremidades (mãos e pés) apresentam pouca repigmentação das lesões.<sup>52</sup>

A fototerapia é um excelente instrumento terapêutico para o tratamento do vitiligo, respeitadas as indicações corretas, o acompanhamento periódico, os protocolos e a individualização do manejo.

## Tratamentos cirúrgicos

O tratamento cirúrgico do vitiligo é indicado para casos estáveis e que sejam refratários a tratamentos clínicos prévios.<sup>78,79</sup> Apesar de existir uma tendência de melhor resposta nos casos de vitiligo segmentar, qualquer tipo clínico estável da doença pode ser tratado, apesar de áreas específicas como lábios, glândula e falanges distais terem uma resposta muito menor a esses tratamentos.<sup>80,81</sup> Se o paciente apresentar mais de 10% de superfície corporal comprometida, mesmo que estável, e evolução tardia, não se recomenda cirurgia, a menos que tenha acesso a cultura de melanócitos. No entanto, em casos localizados específicos com mais de 10% de área afetada, podem ser usadas técnicas cirúrgicas em mais de uma etapa. Casos de vitiligo segmentar de longa duração (mais de 12 meses) costumam ter pior resposta aos tratamentos clínicos.<sup>49</sup> Assim, nesses casos, o tratamento cirúrgico pode ser empregado como primeira opção terapêutica.<sup>9</sup>

A estabilidade do vitiligo é definida como ausência de novas lesões ou aumento de lesões antigas e os indicadores de instabilidade da doença são: fenômeno de Köbner, máculas tricoloradas e despigmentação em confete.<sup>82</sup> Apesar de não haver parâmetros definitivos sobre o tempo de estabilidade de doença necessário antes de uma abordagem cirúrgica, é consenso entre a maioria dos autores que o tempo médio de estabilidade seja de 12 meses.<sup>83,84</sup>

A estabilidade pode ser confirmada pelo paciente por comparação fotográfica ou sistemas validados como *Vitiligo Area Scoring Index* (VASI), *Vitiligo European Task Force Assessment* (VETF) e *Vitiligo Disease Activity* (VIDA).<sup>9</sup> Em casos de dificuldade de definição, o teste da minienxertia deve ser feito.<sup>78,85,86</sup>

Os pacientes devem ser avaliados em relação a história de quelóide, coagulopatias, infecções ou outras contraindicações para a cirurgia.<sup>87</sup> Além disso, precisam estar cientes sobre a necessidade de curativo oclusivo na área tratada por um período que varia de 7 a 14 dias. O curativo tem como funções acelerar a cicatrização das áreas dermoabrasadas, prevenir a contaminação bacteriana e manter os tecidos ou as células transplantadas na área receptora.<sup>88</sup>

A escolha da modalidade cirúrgica depende de alguns parâmetros, como o tamanho da lesão, a área anatômica a ser tratada, além da experiência do profissional.<sup>78</sup> As técnicas de suspensão celular, apesar de simplificadas nas últimas décadas, demandam maior curva de aprendizado em razão da obtenção delicada do tecido da área receptora, do manejo laboratorial do tecido e do preparo da área receptora.<sup>89</sup>

As modalidades cirúrgicas podem ser classificadas em técnicas teciduais e celulares, de acordo com o tipo de enxerto a ser transplantado. Entre as modalidades de transplante de melanócitos denominadas de teciduais,

destacam-se a minienxertia, o enxerto epidérmico por bolhas de sucção, os enxertos de pele parcial e a curetagem epidérmica. Já as modalidades celulares são compostas pela suspensão de queratinócitos-melanócitos (SQM), suspensão de células epidérmicas da bainha externa folicular e suspensão de células cultivadas.<sup>79,90</sup>

A resposta terapêutica às técnicas anteriormente citadas é de boa a excelente (50%–100% de repigmentação) em mais de 65% dos pacientes tratados com um único procedimento, varia de acordo com a técnica usada, a área anatômica tratada (áreas faciais com melhores resposta em contraste com as acrais), o tempo de estabilidade e o tipo de vitiligo (o segmentar responde melhor do que o focal, que por sua vez responde melhor do que o generalizado).<sup>87,91–99</sup> Além disso, as modalidades celulares têm a vantagem de usar uma proporção entre área doadora e área receptora de 1:10, enquanto as técnicas teciduais normalmente trabalham com a proporção de até 1:1.<sup>9,79</sup>

Modalidades teciduais de transplante, como a minienxertia, apresentam a vantagem de ter sua execução facilitada, sem a necessidade de equipamentos laboratoriais e também em curto tempo, desde que a área a ser tratada seja pequena. Modificações da técnica que usa equipamento de punch motorizado têm viabilizado a aplicação da técnica em áreas maiores.<sup>98,100</sup> Já as modalidades celulares de transplante celular, como a SQM, têm a vantagem de tratar áreas maiores com uma área doadora reduzida, com menor incidência de efeitos colaterais do que os vistos nas técnicas teciduais, o que as torna uma das técnicas padrão-ouro para o tratamento cirúrgico do vitiligo atualmente.<sup>9,79,91</sup>

Já as técnicas que envolvem o cultivo de melanócitos, apesar de sua alta eficácia, necessitam de estrutura laboratorial complexa, equipe especializada e apresentam, portanto, custo elevado.<sup>79</sup> Apesar de não haver relatos de desfechos de neoplasias malignas pós-transplante, existem questionamentos teóricos sobre o comportamento em longo prazo dos melanócitos cultivados, deve tal técnica ser reservada num primeiro momento a estudos experimentais, mediante a aprovação do conselho de ética local, até que estudos com longos períodos de seguimento sejam feitos.<sup>101</sup>

Antes dos procedimentos, recomenda-se a obtenção de termo de consentimento para todos os pacientes, uma vez que as técnicas cirúrgicas podem culminar em efeitos indesejados, como fenômeno de Köbner, cicatrizes inestéticas (tanto em área receptora como em área doadora), infecções e reações alérgicas.<sup>78,93</sup> Especialmente no caso da minienxertia, o efeito em pedra de calçamento na área receptora pode ocorrer em 18% a 33% dos pacientes tratados (menor incidência quando usados enxertos de menor diâmetro), além de aspecto de repigmentação heterogênea em 24%–43%.<sup>98,99</sup> O paciente também deve ser informado sobre a possibilidade de recidiva da doença sobre a área tratada. Um estudo de seguimento de longo prazo de pacientes tratados com técnica de suspensão de células epidérmicas não cultivadas demonstrou que o acometimento das extremidades digitais nos pacientes tratados em outras regiões e vitiligo não segmentar são fatores de risco independentes de recidiva.<sup>102</sup>

Para que o paciente tenha uma expectativa real, deve ser bem informado de que a repigmentação e homogeneização da cor demoram de dois meses ou até mais de um ano para

ocorrer e que a cirurgia é um tratamento e não a cura, pois sempre existe a possibilidade de recidiva da doença.<sup>80</sup>

Há evidências de que a associação das técnicas cirúrgicas de transplante com a fototerapia adjuvante forneça melhores taxas de repigmentação, pode ser ainda aprimorada quando a fototerapia é iniciada antes do tratamento cirúrgico e continuada pós-transplante de melanócitos.<sup>103,104</sup>

## Outras técnicas indutoras de repigmentação

O número de estudos (ensaios e relatos de caso) que envolvem técnicas indutoras da repigmentação (TIR) sem transplante de melanócitos é crescente e não há até o momento estudos comparativos diretos entre as duas modalidades.

Entre as TIR, destaca-se o microagulhamento. Os estudos já publicados apresentam uma taxa altamente variável de resposta (0–100%), muitos deles apontam menor resposta ou mesmo falha da resposta em áreas acrais, o que pode ser explicado pela carência de reservatório folicular de melanócitos nessas áreas anatômicas.<sup>105–117</sup>

Apesar do exposto, a técnica ainda é considerada incipiente, ainda que promissora, assim como o uso de substâncias para *drug-delivery*; é prudente o aguardo de estudos com maior número de pacientes antes de sua ampla indicação. Além disso, é importante ressaltar que, embora a modalidade não envolva transplante de melanócitos, os mesmos critérios de indicação já explicitados nas outras modalidades de tratamento cirúrgico do vitiligo precisam ser respeitados, a fim de evitar possíveis efeitos adversos do procedimento.

## Tratamento em crianças, gestantes, lactantes e idosos

### Fototerapia

Na faixa etária pediátrica e em gestantes, a fototerapia com UVB de banda estreita é preferível à PUVA-terapia em virtude da maior efetividade, menor incidência de efeitos colaterais (não necessidade de medicação fotossensibilizante – categoria C de risco na gestação) e menor possibilidade de carcinogênese.<sup>118</sup> A decisão de iniciar a fototerapia em crianças é baseada na pouca ou falta de resposta aos tratamentos tópicos, progressão rápida da doença e a possibilidade de o paciente aceitar e colaborar com o tratamento. Isso geralmente ocorre em torno de 7 a 10 anos. Na medida do possível, devem ser tentados dispositivos de irradiação localizada para evitar dano extenso e tardio.<sup>119</sup>

Até o momento, os estudos com RUVB-FE não demonstraram aumento da carcinogênese em crianças com vitiligo, sugerem que seu uso possa ser seguro a partir da faixa escolar.<sup>120–125</sup> A respeito de vitiligo e carcinogênese, a maioria dos estudos mostram relação inversa entre a doença e o câncer de pele, provavelmente por mecanismo genético e imunológico protetores.<sup>126</sup> Entretanto, devido à ausência de estudos prospectivos de longo prazo para certificar a real segurança da fototerapia em crianças, sugere-se que haja seguimento dermatológico de longo prazo nos pacientes tratados e restrição da fototerapia à área de tratamento, evitam-se áreas genitais.<sup>121,126</sup>

Recomenda-se também que os pacientes em tratamento ou já tratados reduzam ao máximo a exposição ambiental ao UV e façam regularmente exame de todo o tegumento.<sup>121</sup>

Assim como em adultos, é possível indicar a associação de fototerapia com o uso tópico de inibidores da calcineurina.<sup>127</sup> Entretanto, deve ser levado em consideração o possível potencial cancerígeno dessa associação. Embora as análises de dados clínicos não tenham comprovado essa possibilidade, o uso combinado deve ser avaliado com cautela em crianças.

Não foram identificados estudos específicos em idosos.

## Corticoides orais

Em crianças, os efeitos colaterais mais comuns do uso da corticoterapia oral são vômitos, alterações comportamentais e distúrbios do sono.<sup>128</sup> O uso de corticoides orais também está vinculado ao aumento de incidência de fraturas tanto na faixa etária pediátrica quanto em pacientes idosos.<sup>129,130</sup> Portanto, seu uso deve ser parcimonioso e evitado em indivíduos com risco para fraturas moderado a alto.

Apenas um trabalho com uso de minipulso de prednisona oral foi encontrado em crianças, estudo prospectivo e intervencional em 400 participantes (crianças de 18 meses a 15 anos), com uso de dois dias consecutivos de metilprednisona por seis meses toda semana. Além disso, os pacientes usavam fluticasona creme uma vez ao dia nas lesões. Houve uma resposta considerada boa a excelente em 65,5% dos 343 pacientes que completaram o estudo. Houve correlação inversa entre tempo de doença e resposta ao tratamento.<sup>131</sup>

Apesar de conflitantes, alguns estudos em gestantes que usaram corticoterapia oral apontam para o aumento da incidência de fendas labiais, partos prematuros, pré-eclâmpsia e baixo peso ao nascer; é considerada medicação de categoria C de risco.<sup>132</sup> Portanto, na população de gestantes, seu uso deve ser evitado.

No único estudo retrospectivo que detalhou o tratamento de vitiligo com início tardio, acima de 50 anos, entre os 359 tratados, 15,6% haviam sido tratados com corticosteroides orais.<sup>133</sup> Esse estudo não pode ser extrapolado para idosos porque muitos pacientes tratados não se encaixavam nessa faixa etária.

## Tratamento tópico

A escolha da medicação tópica em crianças deve levar em conta a área anatômica da aplicação e a extensão da doença, deve ser evitada em grandes extensões em função da possibilidade de efeitos colaterais sistêmicos.<sup>134,135</sup> Na face, no pescoço e nas áreas intertriginosas, o uso tópico dos inibidores da calcineurina deve ser preferido (2 × ao dia), em razão de sua eficácia e do melhor perfil de segurança.<sup>134,136</sup>

De acordo com a indicação de bula, no Brasil, os inibidores tópicos da calcineurina estão indicados para crianças maiores de 2 anos. Entretanto, essas medicações (tacrolimus 0,03% e pimecrolimus 1%) já foram estudadas na faixa de 6 a 24 meses em pacientes com vitiligo, demonstraram eficácia e tolerabilidade.<sup>137</sup>

Os corticoides tópicos de média e alta potência são a terapia de primeira linha para vitiligo infantil do corpo, exceto locais intertriginosos e genitais. As crianças, em

particular com fototipo alto e lesões na face, respondem melhor do que os mais velhos com fototipo baixo. Eles são geralmente prescritos em regime intermitente, com pausas a cada duas ou três semanas, por tempo máximo de seis meses.<sup>138</sup> Um estudo retrospectivo que incluiu 101 crianças com vitiligo tratadas com corticoides de potência moderada a alta relatou repigmentação de lesões em 64% delas.

Em virtude dos seus já conhecidos efeitos colaterais adversos locais e sistêmicos, na região corporal (extrafacial, extracervical e extraintertriginosa) recomenda-se uso de corticoides de baixa e moderada potência, ou, ainda, corticoides de alta potência (Classe III) mais recentes, como o furoato de mometasona e aceponato de metilprednisona, que têm eficácia similar e efeitos colaterais menos comuns do que o propionato de clobetasol, por exemplo.<sup>134</sup>

A absorção sistêmica é possível, especialmente em crianças menores com potencial para supressão do eixo hipotálamo-hipófise-suprarrenal e consequente síndrome de Cushing iatrogênica.<sup>139</sup> Os corticosteroides tópicos de alta potência produzem melhores resultados em pacientes pediátricos com lesões na cabeça e pescoço, mas não são necessariamente melhores do que o tacrolimus.<sup>140</sup> Planos de tratamento que intercalam períodos de uso com períodos de pausa (p.ex., uma semana de uso e uma semana de pausa, ou, ainda, 15 dias de tratamento por mês por seis meses), com acompanhamento clínico mensal para checagem de efeitos colaterais locais, podem ser aplicados. Apesar de, na prática, esses regimes de tratamento diminuam os efeitos colaterais, não existem estudos comparativos em termos de sua eficácia.<sup>134,135</sup>

Corticoides tópicos de alta e muito alta potência durante a gravidez foram relacionados com maior incidência de recém-nascidos com baixo peso, principalmente na dose acumulada de 300 g ou mais.<sup>141</sup> Portanto, o uso parcimonioso (tempo e área de tratamento reduzidos) de corticoides tópicos de potência leve a moderada seria mais indicado nessa população, assim como também em lactantes.<sup>142</sup>

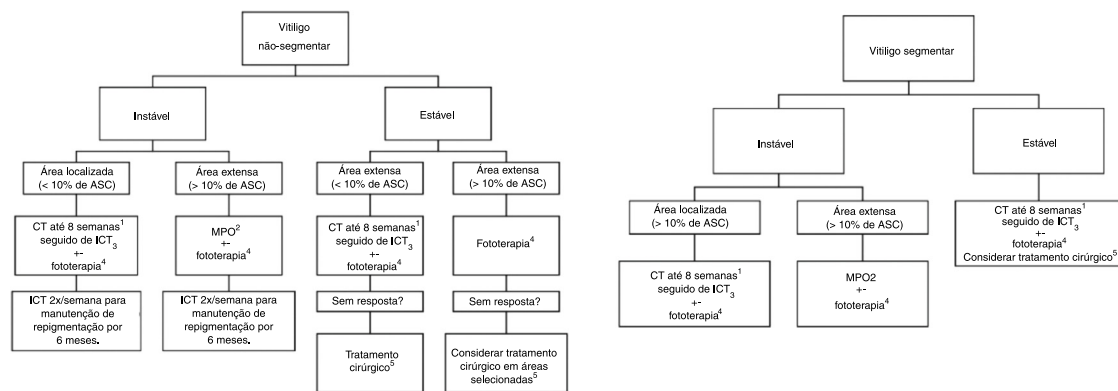
Não existem estudos específicos sobre a segurança do uso de inibidores tópicos da calcineurina em gestantes e lactantes (categoria C). Entretanto, tacrolimus VO e mesmo ciclosporina VO já foram estudados em gestantes transplantadas de órgãos sólidos, sem demonstrar risco aumentado para malformações congênitas. O risco de prematuridade aumentado nesses estudos foi relacionado possivelmente à doença de base materna.<sup>143,144</sup>

Estudos sobre a farmacocinética do tacrolimus tópico em pacientes com dermatite atópica (com maior permeabilidade na barreira cutânea que pacientes com vitiligo) demonstraram mínima absorção sistêmica da medicação tópica.<sup>145,146</sup> Pelo exposto, o uso *off-label* da referida medicação pode ser aventado em pacientes com vitiligo gestantes ou lactantes, mas como segunda linha de tratamento.

Estudos retrospectivos, que incluíram um feito em população brasileira, apontam para uma tendência à estabilidade do vitiligo durante a gestação na maioria dos pacientes avaliados.<sup>147,148</sup>

Em estudo retrospectivo que envolveu 359 pacientes com início tardio da doença (> 50 anos), apenas 30,5% dos pacientes tratados com monoterapia tópica (corticoides ou inibidores da calcineurina) obtiveram bons resultados de repigmentação (repigmentação > 50%), enquanto a maioria (55,4%) dos que trataram com fototerapia associada





**Figura 1** Fluxograma de tratamento.

ASC, área de superfície corporal; CT, corticoide tópico; ICT, inibidor de calcineurina tópico (Tactolimus ou Pimecrolimus); MPO, Minipulso de corticoide oral; + -, associado ou não à.

<sup>1</sup> Com acompanhamento clínico para avaliação dos efeitos colaterais locais, especialmente se área genital, facial ou dobras e face. O uso de corticoides de alta e muito alta potência deve ser restrito às demais áreas corporais. Ainda, em áreas sensíveis, o uso de ICT pode ser priorizado para minimizar os efeitos colaterais dos corticoides tópicos.

<sup>2</sup> Em crianças e idosos avaliar o risco-benefício do uso da corticoterapia oral, devido principalmente à relação do seu uso com déficit de crescimento e aumento de risco de fraturas, além de comorbidades que podem ser desencadeadas ou agravadas pelo uso da medicação.

<sup>3</sup> Tracolumus (ou Pimecrolimus) 2x ao dia.

<sup>4</sup> Preferencialmente RUVB-FE, Excimer laser ou Excimer luz. Devido aos respondedores lentos, sugere-se tratamento de no mínimo seis meses (2 a 3 sessões semanais). Em casos localizados, dar preferência a tratamento fototerápico que permita a irradiação restrita à área lesional. A associação com antioxidantes orais, ICT e TC durante o tratamento pode ser considerada. Foi consenso entre os pareceristas que a área genital não deve ser irradiada.

<sup>5</sup> Se ausência de fenômeno de Köbner.

à medicação tópica obteve bons a excelentes resultados terapêuticos.<sup>149</sup> Assim, nosso consenso recomenda essa última terapia combinada como forma de tratamento para idosos.

## Discussão e conclusão

Os *experts* consultados definiram como tratamento-padrão do vitiligo o uso de corticosteroides e inibidores da calcineurina para casos instáveis e localizados e a preferência por minipulso de corticoide em vitiligo generalizado instável. O tratamento de escolha para a repigmentação é a fototerapia com UVB de banda estreita, associada ou não à MPO e/ou antioxidantes orais em casos graves e instáveis. As modalidades cirúrgicas são consideradas principalmente nos vitiligos segmentar e generalizado estáveis, principalmente associadas à exposição à fototerapia antes e depois do tratamento cirúrgico. Ainda não dispomos de medicamentos tópicos ou sistêmicos específicos para vitiligo, mas os principais medicamentos em desenvolvimento são da classe anti-JAK, tópico e sistêmicos, que estão entre fase I e III e são previstos testes com imunobiológicos antirreceptor de IL-15. Um fluxograma de tratamento está na [figura 1](#).

## Suporte financeiro

Nenhum.

## Contribuição dos autores

Gerson Dellatorre: Aprovação da versão final do manuscrito; concepção e planejamento do estudo; elaboração e redação do manuscrito; obtenção, análise e interpretação dos dados; participação efetiva na orientação da pesquisa; revisão crítica da literatura; revisão crítica do manuscrito.

Daniela Alves Pereira Antelo: Aprovação da versão final do manuscrito; concepção e planejamento do estudo; elaboração e redação do manuscrito; obtenção, análise e interpretação dos dados; participação efetiva na orientação da pesquisa; revisão crítica da literatura; revisão crítica do manuscrito.

Roberta Buense Bedrikow: Aprovação da versão final do manuscrito; concepção e planejamento do estudo; elaboração e redação do manuscrito; obtenção, análise e interpretação dos dados; participação efetiva na orientação da pesquisa; revisão crítica da literatura; revisão crítica do manuscrito.

Tania Ferreira Cestari: Aprovação da versão final do manuscrito; concepção e planejamento do estudo; elaboração e redação do manuscrito; obtenção, análise e interpretação dos dados; participação efetiva na orientação da pesquisa; revisão crítica da literatura; revisão crítica do manuscrito.

Ivonise Follador: Aprovação da versão final do manuscrito; concepção e planejamento do estudo; elaboração e redação do manuscrito; obtenção, análise e interpretação dos dados; participação efetiva na orientação da pesquisa; revisão crítica da literatura; revisão crítica do manuscrito.

Daniel Gontijo Ramos: Aprovação da versão final do manuscrito; concepção e planejamento do estudo; elaboração e redação do manuscrito; obtenção, análise e interpretação dos dados; participação efetiva na orientação da pesquisa; revisão crítica da literatura; revisão crítica do manuscrito.

Caio Cesar Silva de Castro: Aprovação da versão final do manuscrito; concepção e planejamento do estudo; elaboração e redação do manuscrito; obtenção, análise e interpretação dos dados; participação efetiva na orientação da pesquisa; revisão crítica da literatura; revisão crítica do manuscrito.

## Conflitos de interesse

Nenhum.

## Referências

- Taieb A, Morice-Picard F, Jouary T, Ezzedine K, Cario-Andre M, Gauthier Y. Segmental vitiligo as the possible expression of cutaneous somatic mosaicism: implications for common non-segmental vitiligo. *Pigment Cell Melanoma Res.* 2008;21:646–52.
- Harris JE. Chemical-Induced Vitiligo. *Dermatol Clin.* 2017;35:151–61.
- Cesar Silva de Castro C, Miot HA. Prevalence of vitiligo in Brazil-A population survey. *Pigment Cell Melanoma Res.* 2018;31:448–50.
- Silva de Castro CC, do Nascimento LM, Olandoski M, Mira MT. A pattern of association between clinical form of vitiligo and disease-related variables in a Brazilian population. *J Dermatol Sci.* 2012;65:63–7.
- Roberts GHL, Paul S, Yorgov D, Santorico SA, Spritz RA. Family Clustering of Autoimmune Vitiligo Results Principally from Polygenic Inheritance of Common Risk Alleles. *Am J Hum Genet.* 2019;105:364–72.
- Riding RL, Harris JE. The Role of Memory CD8(+) T Cells in Vitiligo. *J Immunol.* 2019;203:11–9.
- Ezzedine K, Lim HW, Suzuki T, Katayama I, Hamzavi I, Lan CC, et al. Revised classification/nomenclature of vitiligo and related issues: the Vitiligo Global Issues Consensus Conference. *Pigment Cell Melanoma Res.* 2012;25:E1–13.
- Zhang L, Chen S, Kang Y, Wang X, Yan F, Jiang M, et al. Association of Clinical Markers With Disease Progression in Patients With Vitiligo From China. *JAMA Dermatol.* 2020;156:288–95.
- Rodrigues M, Ezzedine K, Hamzavi I, Pandya AG, Harris JE, Vitiligo Working Group. Current and emerging treatments for vitiligo. *J Am Acad Dermatol.* 2017;77:17–29.
- Speeckaert R, van Geel N. Vitiligo: An Update on Pathophysiology and Treatment Options. *Am J Clin Dermatol.* 2017;18:733–44.
- van Geel N, Speeckaert R, Mollet I, De Schepper S, De Wolf J, Tjin EP, et al. In vivo vitiligo induction and therapy model: double-blind, randomized clinical trial. *Pigment Cell Melanoma Res.* 2012;25:57–65.
- Njoo MD, Spuls PI, Bos JD, Westerhof W, Bossuyt PM. Nonsurgical repigmentation therapies in vitiligo. Meta-analysis of the literature. *Arch Dermatol.* 1998;134:1532–40.
- Falabella R, Barona MI. Update on skin repigmentation therapies in vitiligo. *Pigment Cell Melanoma Res.* 2009;22:42–65.
- Kumari J. Vitiligo treated with topical clobetasol propionate. *Arch Dermatol.* 1984;120:631–5.
- de la Fuente-Garcia A, Gomez-Flores M, Mancillas-Adame L, Ocampo-Candiani J, Welsh-Lozano O, Perez JZ, et al. Role of the ACTH test and estimation of a safe dose for high potency steroids in vitiligo: A prospective randomized study. *Indian Dermatol Online J.* 2014;5:117–21.
- Felsten LM, Alikhan A, Petronic-Rosic V. Vitiligo: a comprehensive overview Part II: treatment options and approach to treatment. *J Am Acad Dermatol.* 2011;65:493–514.
- Chang HC, Hsu YP, Huang YC. The effectiveness of topical calcineurin inhibitors compared with topical corticosteroids in the treatment of vitiligo: A systematic review and meta-analysis. *J Am Acad Dermatol.* 2020;82:243–5.
- Grimes PE, Soriano T, Dytoc MT. Topical tacrolimus for repigmentation of vitiligo. *J Am Acad Dermatol.* 2002;47:789–91.
- Smith DA, Tofte SJ, Hanifin JM. Repigmentation of vitiligo with topical tacrolimus. *Dermatology.* 2002;205:301–3.
- Silverberg NB, Lin P, Travis L, Farley-Li J, Mancini AJ, Wagner AM, et al. Tacrolimus ointment promotes repigmentation of vitiligo in children: a review of 57 cases. *J Am Acad Dermatol.* 2004;51:760–6.
- Travis LB, Weinberg JM, Silverberg NB. Successful treatment of vitiligo with 0.1% tacrolimus ointment. *Arch Dermatol.* 2003;139:573, 571-4; discussion.
- Lepe V, Moncada B, Castaneda-Cazares JP, Torres-Alvarez MB, Ortiz CA, Torres-Rubalcava AB. A double-blind randomized trial of 0.1% tacrolimus vs 0.05% clobetasol for the treatment of childhood vitiligo. *Arch Dermatol.* 2003;139:581–5.
- Mayoral FA, Gonzalez C, Shah NS, Arciniegas C. Repigmentation of vitiligo with pimecrolimus cream: a case report. *Dermatology.* 2003;207:322–3.
- Kanwar AJ, Dogra S, Parsad D. Topical tacrolimus for treatment of childhood vitiligo in Asians. *Clin Exp Dermatol.* 2004;29:589–92.
- Cavalié M, Ezzedine K, Fontas E, Montaudie H, Castela E, Bahadoran P, et al. Maintenance therapy of adult vitiligo with 0.1% tacrolimus ointment: a randomized, double blind, placebo-controlled study. *J Invest Dermatol.* 2015;135:970–4.
- Taieb A, Alomar A, Bohm M, Dell'anna ML, De Pase A, Eleftheriadou V, et al. Guidelines for the management of vitiligo: the European Dermatology Forum consensus. *Br J Dermatol.* 2013;16:5–19.
- Esfandiarpour I, Ekhlasi A, Farajzadeh S, Shamsadini S. The efficacy of pimecrolimus 1% cream plus narrow-band ultraviolet B in the treatment of vitiligo: a double-blind, placebo-controlled clinical trial. *J Dermatolog Treat.* 2009;20:14–8.
- McCollum AD, Paik A, Eichenfield LF. The safety and efficacy of tacrolimus ointment in pediatric patients with atopic dermatitis. *Pediatr Dermatol.* 2010;27:425–36.
- Tran C, Lubbe J, Sorg O, Doelker L, Carraux P, Antille C, et al. Topical calcineurin inhibitors decrease the production of UVB-induced thymine dimers from hairless mouse epidermis. *Dermatology.* 2005;211:341–7.
- El Mofty M, Essmat S, Youssef R, Sobeih S, Mahgoub D, Ossama S, et al. The role of systemic steroids and phototherapy in the treatment of stable vitiligo: a randomized controlled trial. *Dermatol Ther.* 2016;29:406–12.
- Boniface K, Seneschal J, Picardo M, Taieb A. Vitiligo: Focus on Clinical Aspects Immunopathogenesis, and Therapy. *Clin Rev Allergy Immunol.* 2018;54:52–67.
- Pasricha JS, Khaitan BK. Oral mini-pulse therapy with betamethasone in vitiligo patients having extensive or fast-spreading disease. *Int J Dermatol.* 1993;32:753–7.
- Radakovic-Fijan S, Furnsinn-Friedl AM, Honigsman H, Tanew A. Oral dexamethasone pulse treatment for vitiligo. *J Am Acad Dermatol.* 2001;44:814–7.

34. Kanwar AJ, Mahajan R, Parsad D. Low-dose oral mini-pulse dexamethasone therapy in progressive unstable vitiligo. *J Cutan Med Surg.* 2013;17:259–68.
35. Lee J, Chu H, Lee H, Kim M, Kim DS, Oh SH. A Retrospective Study of Methylprednisolone Mini-Pulse Therapy Combined with Narrow-Band UVB in Non-Segmental Vitiligo. *Dermatology.* 2016;232:224–9.
36. Rath N, Kar HK, Sabhnani S. An open labeled, comparative clinical study on efficacy and tolerability of oral minipulse of steroid (OMP) alone, OMP with PUVA and broad/narrow band UVB phototherapy in progressive vitiligo. *Indian J Dermatol Venereol Leprol.* 2008;74:357–60.
37. Garza-Mayers AC, Kroshinsky D. Low-dose Methotrexate for Vitiligo. *J Drugs Dermatol.* 2017;16:705–6.
38. Abdelmaksoud A. Methotrexate for treatment of vitiligo. *Dermatol Ther.* 2017;30(6).
39. Patra S, Khaitan BK, Sharma VK, Khanna N. A randomized comparative study of the effect of betamethasone oral mini-pulse therapy versus oral azathioprine in progressive non-segmental vitiligo. *J Am Acad Dermatol.* 2019;S0190–9622(19):30439–46.
40. Speeckaert R, Dugardin J, Lambert J, Lapeere H, Verhaeghe E, Speeckaert MM, et al. Critical appraisal of the oxidative stress pathway in vitiligo: a systematic review and meta-analysis. *J Eur Acad Dermatol Venereol.* 2018;32:1089–98.
41. Jung HM, Jung YS, Lee JH, Kim GM, Bae JM. Antioxidant supplements in combination with phototherapy for vitiligo: A systematic review and meta-analysis of randomized controlled trials. *J Am Acad Dermatol.* 2018;S0190–9622(18):32739–47.
42. Zubair R, Hamzavi IH. Phototherapy for Vitiligo. *Dermatol Clin.* 2020;38:55–62.
43. Bleuel R, Eberlein B. Therapeutic management of vitiligo. *J Dtsch Dermatol Ges.* 2018;16:1309–13.
44. Passeron T, Ostovari N, Zakaria W, Fontas E, Larrouy JC, Lacour JP, et al. Topical tacrolimus and the 308-nm excimer laser: a synergistic combination for the treatment of vitiligo. *Arch Dermatol.* 2004;140:1065–9.
45. Kawalek AZ, Spencer JM, Phelps RG. Combined excimer laser and topical tacrolimus for the treatment of vitiligo: a pilot study. *Dermatol Surg.* 2004;30 2 Pt 1:130–5.
46. Li R, Qiao M, Wang X, Zhao X, Sun Q. Effect of narrow band ultraviolet B phototherapy as monotherapy or combination therapy for vitiligo: a meta-analysis. *Photodermatol Photoimmunol Photomed.* 2017;33:22–31.
47. Daniel BS, Wittal R. Vitiligo treatment update. *Australas J Dermatol.* 2015;56:85–92.
48. Taieb A, Picardo M. Clinical practice. Vitiligo. *N Engl J Med.* 2009;360:160–9.
49. Park JH, Park SW, Lee DY, Lee JH, Yang JM. The effectiveness of early treatment in segmental vitiligo: retrospective study according to disease duration. *Photodermatol Photoimmunol Photomed.* 2013;29:103–5.
50. Anbar TS, Westerhof W, Abdel-Rahman AT, El-Khayyat MA. Evaluation of the effects of NB-UVB in both segmental and non-segmental vitiligo affecting different body sites. *Photodermatol Photoimmunol Photomed.* 2006;22:157–63.
51. Cui J, Shen LY, Wang GC. Role of hair follicles in the repigmentation of vitiligo. *J Invest Dermatol.* 1991;97:410–6.
52. Bae JM, Jung HM, Hong BY, Lee JH, Choi WJ, Lee JH, et al. Phototherapy for Vitiligo: A Systematic Review and Meta-analysis. *JAMA Dermatol.* 2017;153:666–74.
53. Khanna U, Khandpur S. What Is New in Narrow-Band Ultraviolet-B Therapy for Vitiligo? *Indian Dermatol Online J.* 2019;10:234–43.
54. Chen YT, Chen YJ, Hwang CY, Lin MW, Chen TJ, Chen CC, et al. Comorbidity profiles in association with vitiligo: a nationwide population-based study in Taiwan. *J Eur Acad Dermatol Venereol.* 2015;29:1362–9.
55. Welsh O, Herz-Ruelas ME, Gomez M, Ocampo-Candiani J. Therapeutic evaluation of UVB-targeted phototherapy in vitiligo that affects less than 10% of the body surface area. *Int J Dermatol.* 2009;48:529–34.
56. Lotti T, Prignano F, Buggiani G. New and experimental treatments of vitiligo and other hypomelanoses. *Dermatol Clin.* 2007;25:393–400.
57. Sokolova A, Lee A, Smith DS. The Safety and Efficacy of Narrow Band Ultraviolet B Treatment in Dermatology: A Review. *Am J Clin Dermatol.* 2015;16:501–31.
58. Halpern SM, Anstey AV, Dawe RS, Diffey BL, Farr PM, Ferguson J, et al. Guidelines for topical PUVA: a report of a workshop of the British photodermatology group. *Br J Dermatol.* 2000;142:22–31.
59. British Photodermatology Group guidelines for PUVA. *Br J Dermatol.* 1994;130:246–55.
60. Zhang M, Goyert G, Lim HW. Folate and phototherapy: What should we inform our patients? *J Am Acad Dermatol.* 2017;77:958–64.
61. Stern RS, Lange R. Outcomes of pregnancies among women and partners of men with a history of exposure to methoxsalen photochemotherapy (PUVA) for the treatment of psoriasis. *Arch Dermatol.* 1991;127:347–50.
62. Yones SS, Palmer RA, Garibaldino TM, Hawk JL. Randomized double-blind trial of treatment of vitiligo: efficacy of psoralen-UV-A therapy vs Narrowband-UV-B therapy. *Arch Dermatol.* 2007;143:578–84.
63. Bhatnagar A, Kanwar AJ, Parsad D, De D. Comparison of systemic PUVA and NB-UVB in the treatment of vitiligo: an open prospective study. *J Eur Acad Dermatol Venereol.* 2007;21:638–42.
64. El Mofty M, Mostafa W, Esmat S, Youssef R, Azzam O, Hunter N, et al. Narrow band Ultraviolet B 311 nm in the treatment of vitiligo: two right-left comparison studies. *Photodermatol Photoimmunol Photomed.* 2006;22:6–11.
65. Passeron T, Ortonne JP. Use of the 308-nm excimer laser for psoriasis and vitiligo. *Clin Dermatol.* 2006;24:33–42.
66. Nicolaidou E, Antoniou C, Stratigos A, Katsambas AD. Narrow-band ultraviolet B phototherapy and 308-nm excimer laser in the treatment of vitiligo: a review. *J Am Acad Dermatol.* 2009;60:470–7.
67. Park KK, Liao W, Murase JE. A review of monochromatic excimer light in vitiligo. *Br J Dermatol.* 2012;167:468–78.
68. Hong SB, Park HH, Lee MH. Short-term effects of 308-nm xenon-chloride excimer laser and narrow-band ultraviolet B in the treatment of vitiligo: a comparative study. *J Korean Med Sci.* 2005;20:273–8.
69. Casacci M, Thomas P, Pacifico A, Bonnevalle A, Paro Vidolin A, Leone G. Comparison between 308-nm monochromatic excimer light and narrowband UVB phototherapy (311–313 nm) in the treatment of vitiligo – a multicentre controlled study. *J Eur Acad Dermatol Venereol.* 2007;21:956–63.
70. Le Duff F, Fontas E, Giaccherio D, Sillard L, Lacour JP, Ortonne JP, et al. 308-nm excimer lamp vs 308-nm excimer laser for treating vitiligo: a randomized study. *Br J Dermatol.* 2010;163:188–92.
71. Sun Y, Wu Y, Xiao B, Li L, Li L, Chen HD, et al. Treatment of 308-nm excimer laser on vitiligo: A systematic review of randomized controlled trials. *J Dermatolog Treat.* 2015;26:347–53.
72. Lopes C, Trevisani VF, Melnik T. Efficacy and Safety of 308-nm Monochromatic Excimer Lamp Versus Other Phototherapy Devices for Vitiligo: A Systematic Review with Meta-Analysis. *Am J Clin Dermatol.* 2016;17:23–32.
73. Rodrigues M. Skin Cancer Risk (Nonmelanoma Skin Cancers/Melanoma) in Vitiligo Patients. *Dermatol Clin.* 2017;35:129–34.

74. Harrist TJ, Pathak MA, Mosher DB, Fitzpatrick TB. Chronic cutaneous effects of long-term psoralen and ultraviolet radiation therapy in patients with vitiligo. *Natl Cancer Inst Monogr.* 1984;66:191–6.
75. Wildfang IL, Jacobsen FK, Thestrup-Pedersen K. PUVA treatment of vitiligo: a retrospective study of 59 patients. *Acta Derm Venereol.* 1992;72:305–6.
76. Mohammad TF, Al-Jamal M, Hamzavi IH, Harris JE, Leone G, Cabrera R, et al. The Vitiligo Working Group recommendations for narrowband ultraviolet B light phototherapy treatment of vitiligo. *J Am Acad Dermatol.* 2017;76:879–88.
77. Stern RS, Bagheri S, Nichols K, Study PFU. The persistent risk of genital tumors among men treated with psoralen plus ultraviolet A (PUVA) for psoriasis. *J Am Acad Dermatol.* 2002;47:33–9.
78. Parsad D, Gupta S. IADVL Dermatosurgery Task Force Standard guidelines of care for vitiligo surgery. *Indian J Dermatol Venereol Leprol.* 2008; 74 Suppl:S37–45.
79. Gupta S, Olsson MJ, Kanwar AJ, Ortonne J. *Surgical Management of Vitiligo.* Oxford. UK: Blackwell Publishing Ltd;. 2006.
80. Silpa-Archa N, Griffith JL, Huggins RH, Henderson MD, Kerr HA, Jacobsen G, et al. Long-term follow-up of patients undergoing autologous noncultured melanocyte-keratinocyte transplantation for vitiligo and other leukodermas. *J Am Acad Dermatol.* 2017;77:318–27.
81. Van Geel N, Wallaey E, Goh BK, De Mil M, Lambert J. Long-term results of noncultured epidermal cellular grafting in vitiligo, halo naevi, piebaldism and naevus depigmentosus. *British Journal of Dermatology.* 2010;163:1186–93.
82. Aboul-Fettouh N, Hinojosa J, Tovar-Garza A, Pandya AG. The majority of patients presenting with vitiligo have a clinical sign of activity. *J Am Acad Dermatol.* 2017;77:774–5.
83. Parsad D, Sahni K. Stability in vitiligo: Is there a perfect way to predict it? *J Cutan Aesthet Surg.* 2013;6:75–82.
84. Ezzedine K, Lim HW, Suzuki T, Katayama I, Hamzavi I, Lan CCE, et al. Revised classification/nomenclature of vitiligo and related issues: the Vitiligo Global Issues Consensus Conference. *Pigment Cell Melanoma Res.* 2012;25(3):E1–13.
85. Falabella R. The minigrafting test for vitiligo: Validation of a predicting tool. *J Am Acad Dermatol.* 2004;51:672–3.
86. Falabella R, Arrunategui A, Barona MI, Alzate A. The minigrafting test for vitiligo: detection of stable lesions for melanocyte transplantation. *Journal of the American Academy of Dermatology.* 1995;32 2 Pt 1:228–32.
87. Mulekar SV, Isedeh P. Surgical interventions for vitiligo: an evidence-based review. *Br J Dermatol.* 2013;169 Suppl 3:57–66.
88. Al-Hadidi N, Griffith JL, Al-Jamal MS, Hamzavi I. Role of Recipient-site Preparation Techniques and Post-operative Wound Dressing in the Surgical Management of Vitiligo. *J Cutan Aesthet Surg.* 2015;8:79–87.
89. Gauthier Y, Benzekri L. Non-cultured epidermal suspension in vitiligo: from laboratory to clinic. *Indian J Dermatol Venereol Leprol.* 2012;78:59–63.
90. Dellatorre G, Cafrune FE. Vitiligo surgical treatment. *Surg Cosmet Dermatol.* 2016;8:289–94.
91. Mulekar SV. Melanocyte-keratinocyte cell transplantation for stable vitiligo. *Int J Dermatol.* 2003;42:132–6.
92. Huggins RH, Henderson MD, Mulekar SV, Ozog DM, Kerr HA, Jacobsen G, et al. Melanocyte-keratinocyte transplantation procedure in the treatment of vitiligo: the experience of an academic medical center in the United States. *J Am Acad Dermatol.* 2012;66:785–93.
93. Ashique KT, Kaliyadan F. Long-term follow-up and donor site changes evaluation in suction blister epidermal grafting done for stable vitiligo: A retrospective study. *Indian J Dermatol.* 2015;60:369–72.
94. Ramos MG, Ramos DG, Ramos CG. Evaluation of treatment response to autologous transplantation of noncultured melanocyte/keratinocyte cell suspension in patients with stable vitiligo. *An Bras Dermatol.* 2017;92:312–8.
95. Wu K-J, Tang L-Y, Li J, Chen S-J, Lin J-R, Zhu Q-Y, et al. Modified Technique of Cultured Epithelial Cells Transplantation on Facial Segmental Vitiligo. *J Craniofac Surg.* 2017;28:1462–7.
96. Paul M. Autologous non-cultured basal cell-enriched epidermal cell suspension transplantation in vitiligo: Indian experience. *J Cutan Aesthetic Surg.* 2011;4:23–8.
97. Chen YF, Yang PY, Hu DN, Kuo FS, Hung CS, Hung CM. Treatment of vitiligo by transplantation of cultured pure melanocyte suspension: analysis of 120 cases. *J Am Acad Dermatol.* 2004;51:68–74.
98. Bae JM, Lee JH, Kwon HS, Kim J, Kim DS. Motorized 0.8-mm micropunch grafting for refractory vitiligo: A retrospective study of 230 cases. *J Am Acad Dermatol.* 2018;79:720–7, e1.
99. Malakar S, Dhar S. Treatment of Stable and Recalcitrant Vitiligo by Autologous Miniature Punch Grafting: A Prospective Study of 1,000 Patients. *Dermatology.* 1999;198:133–9.
100. Chandrashekar BS, Madura C, Varsha DV. Autologous mini punch grafting: An experience of using motorized power punch in 10 patients. *J Cutan Aesthet Surg.* 2014;7:42–5.
101. BRASIL. Agência Nacional de Vigilância Sanitária (ANVISA). Resolução CNS/MS 466. Dezembro, 2012. [Acessado em 22 out. 2019]. Disponível em: <<http://conselho.saude.gov.br/resolucoes/2012/Reso466.pdf>>.
102. Altalhab S, AlJasser MI, Mulekar SV, Al Issa A, Mulekar S, Diaz J, et al. Six-year follow-up of vitiligo patients successfully treated with autologous non-cultured melanocyte-keratinocyte transplantation. *J Eur Acad Dermatol Venerol.* 2019;33:1172–6.
103. Zhang DM, Hong WS, Fu LF, Wei XD, Xu AE. A randomized controlled study of the effects of different modalities of narrow-band ultraviolet B therapy on the outcome of cultured autologous melanocytes transplantation in treating vitiligo. *Dermatol Surg.* 2014;40:420–6.
104. Tawfik YM, Abd Elazim NE, Abdel-Motaleb AA, Mohammed RAA, Tohamy AM. The effect of NB-UVB on noncultured melanocyte and keratinocyte transplantation in treatment of generalized vitiligo using two different donor-to-recipient ratios. *J Cosmet Dermatol.* 2019;18:638–46.
105. Andrade Lima EV, Andrade Lima MMD, Miot HA. Induction of Pigmentation Through Microneedling in Stable Localized Vitiligo Patients. *Dermatol Surg.* 2020;46:434–5.
106. Attwa EM, Khashaba SA, Ezzat NA. Evaluation of the additional effect of topical 5-fluorouracil to needling in the treatment of localized vitiligo. *J Cosmet Dermatol.* 2020;19:1473–8.
107. BinSheikhan S, Al Abadie M. Improvement in moderate to severe vitiligo using a novel combination of 308 nm excimer laser and a surgical needling technique. *Clin Exp Dermatol.* 2017;42:363–6.
108. Elshafy Khashaba SA, Elkot RA, Ibrahim AM. Efficacy of NB-UVB, microneedling with triamcinolone acetonide, and a combination of both modalities in the treatment of vitiligo: A comparative study. *J Am Acad Dermatol.* 2018;79:365–7.
109. Ibrahim ZA, Hassan GF, Elgendy HY, Al-shenawy HA. Evaluation of the efficacy of transdermal drug delivery of calcipotriol plus betamethasone versus tacrolimus in the treatment of vitiligo. *J Cosmet Dermatol.* 2019;18:581–8.
110. Jha AK, onthalia SS. 5-Fluorouracil as an adjuvant therapy along with microneedling in vitiligo. *J Am Acad Dermatol.* 2019;80:e75–6.
111. Korobko IV, Lomonosov KM. A pilot comparative study of topical latanoprost and tacrolimus in combination with narrow-band ultraviolet B phototherapy and microneedling for the treatment of nonsegmental vitiligo. *Dermatol Ther.* 2016;29:437–41.

112. Kumar A, Bharti R, Agarwal S. Microneedling with Dermaroller 192 needles along with 5-fluorouracil solution in the treatment of stable vitiligo. *J Am Acad Dermatol.* 2019;81:e67–9.
113. Lagrange S, Montaudié H, Fontas E, Bahadoran P, Lacour JP, Passeron T. Comparison of microneedling and full surface erbium laser dermabrasion for autologous cell suspension grafting in nonsegmental vitiligo: a randomized controlled trial. *Br J Dermatol.* 2019;180:1539–40.
114. Mina M, Elgarhy L, Al-saeid H, Ibrahim Z. Comparison between the efficacy of microneedling combined with 5-fluorouracil vs microneedling with tacrolimus in the treatment of vitiligo. *J Cosmet Dermatol.* 2018;17:744–51.
115. Shashikiran AR, Gandhi S, Muruges SB, Kusagur M, Sugareddy. Efficacy of topical 5% fluorouracil needling in vitiligo. *Indian J Dermatol Venereol Leprol.* 2018;84:203–5.
116. Stanimirovic A, Kovacevic M, Korobko I, Situm M, Lotti T. Combined therapy for resistant vitiligo lesions: NB-UVB, microneedling, and topical latanoprost, showed no enhanced efficacy compared to topical latanoprost and NB-UVB. *Dermatol Ther.* 2016;29:312–6.
117. Zavar VP, Karad GM. Needling in unresponsive stable vitiligo. *J Am Acad Dermatol.* 2016;75:e199–200.
118. Nicolaidou E, Mastrafsi S, Tzanetakou V, Rigopoulos D. Childhood Vitiligo. *Am J Clin Dermatol.* 2019;20:515–26.
119. Taieb A, Seneschal J, Mazereeuw-Hautier J. Special Considerations in Children with Vitiligo. *Dermatol Clin.* 2017;35:229–33.
120. Raone B, Patrizi A, Gurioli C, Gazzola A, Ravaioli GM. Cutaneous carcinogenic risk evaluation in 375 patients treated with narrowband-UVB phototherapy. *Photodermatol Photoimmunol Photomed.* 2018;34:302–6.
121. Holme SA, Anstey AV. Phototherapy and PUVA photochemotherapy in children. *Photodermatol Photoimmunol Photomed.* 2004;20:69–75.
122. Percivalle S, Piccinno R, Caccialanza M, Forti S. Narrowband Ultraviolet B Phototherapy in Childhood Vitiligo: Evaluation of Results in 28 Patients. *Pediatr Dermatol.* 2012;29:160–5.
123. Kanwar AJ, Dogra S. Narrow-band UVB for the treatment of generalized vitiligo in children. *Clin Exp Dermatol.* 2005;30:332–6.
124. Njoo M, Bos J, Westerhof W. Treatment of generalized vitiligo in children with narrow-band (TL-01) UVB radiation therapy. *J Am Acad Dermatol.* 2000;42 Pt 2:1245–53.
125. Brazzelli V, Prestinari F, Castello M, Bellani E, Roveda E, Barbagallo T, et al. Useful Treatment of Vitiligo in 10 Children with UV-B Narrowband (311 nm). *Pediatr Dermatol.* 2005;22:257–61.
126. Rodrigues M. Skin Cancer Risk (Nonmelanoma Skin Cancers/Melanoma) in Vitiligo Patients. *Dermatol Clin.* 2017;35:129–34.
127. Dayal S, Sahu P, Gupta N. Treatment of Childhood Vitiligo Using Tacrolimus Ointment with Narrowband Ultraviolet B Phototherapy. *Pediatr Dermatol.* 2016;33:646–51.
128. Aljebab F, Choonara I, Conroy S. Systematic review of the toxicity of short-course oral corticosteroids in children. *Arch Dis Child.* 2016;101:365–70.
129. Van Staa TP, Leufkens HGM, Abenhaim L, Zhang B, Cooper C. Use of Oral Corticosteroids and Risk of Fractures. *J Bone Miner Res.* 2000;15:993–1000.
130. van Staa TP, Cooper C, Leufkens H, Bishop N. Children and the Risk of Fractures Caused by Oral Corticosteroids. *J Bone Miner Res.* 2003;18:913–8.
131. Majid I, Masood Q, Hassan I, Khan D, Chisti M. Childhood vitiligo: response to methylprednisolone oral minipulse therapy and topical fluticasone combination. *Indian J Dermatol.* 2009;54:124–7.
132. Bandoli G, Palmsten K, Forbess Smith CJ, Chambers CD. A Review of Systemic Corticosteroid Use in Pregnancy and the Risk of Select Pregnancy and Birth Outcomes. *Rheum Dis Clin North Am.* 2017;43:489–502.
133. Kong YL, Ching VHL, Chuah SY, Thng TG. Retrospective study on the characteristics and treatment of late-onset vitiligo. *Indian J Dermatol Venereol Leprol.* 2017;83:625.
134. Taieb A, Alomar A, Böhm M, Dell’ Anna ML, De Pase A, Eleftheriadou V, et al. Guidelines for the management of vitiligo: the European Dermatology Forum consensus. *Br J Dermatol.* 2013;168:5–19.
135. Ezzedine K, Silverberg N. A Practical Approach to the Diagnosis and Treatment of Vitiligo in Children. *Pediatrics.* 2016;138, e20154126-e.
136. Lepe V, Moncada B, Castaneda-Cazares JP, Torres-Alvarez MB, Ortiz CA, Torres-Rubalcava AB. A Double-blind Randomized Trial of 0.1% Tacrolimus vs 0.05% Clobetasol for the Treatment of Childhood Vitiligo. *Arch Dermatol.* 2003;139:581–5.
137. Hu W, Xu Y, Ma Y, Lei J, Lin F, Xu A-E. Efficacy of the Topical Calcineurin Inhibitors Tacrolimus and Pimecrolimus in the Treatment of Vitiligo in Infants Under 2 Years of Age: A Randomized, Open-Label Pilot Study. *Clin Drug Investig.* 2019;39:1233–8.
138. Cockayne SE, Messenger AG, Gawkrödger DJ. Vitiligo treated with topical corticosteroids: children with head and neck involvement respond well. *J Am Acad Dermatol.* 2002;46:964–5.
139. Kwinter J, Pelletier J, Khambalia A, Pope E. High-potency steroid use in children with vitiligo: a retrospective study. *J Am Acad Dermatol.* 2007;56:236–41.
140. Ho N, Pope E, Weinstein M, Greenberg S, Webster C, Krafchik BR. A double-blind, randomized, placebo-controlled trial of topical tacrolimus 0.1% vs. clobetasol propionate 0.05% in childhood vitiligo. *Br J Dermatol.* 2011;165:626–32.
141. Chi CC, Wang SH, Kirtschig G. Safety of Topical Corticosteroids in Pregnancy. *JAMA dermatology.* 2016;152:934–5.
142. Das A, Panda S. Use of Topical Corticosteroids in Dermatology: An Evidence-based Approach. *Indian J Dermatol.* 2017;62:237–50.
143. Kainz A, Harabacz I, Cowlrick IS, Gadgil SD, Hagiwara D. Review of the course and outcome of 100 pregnancies in 84 women treated with tacrolimus. *Transplantation.* 2000;70:1718–21.
144. The European Tacrolimus Ointment Study Group/Reitamo S, Wollenberg A, Schopf E, Perrot JL, Marks R, Ruzicka T, et al. Safety and efficacy of 1 year of tacrolimus ointment monotherapy in adults with atopic dermatitis. *Arch Dermatol.* 2000;136:999–1006.
145. Rubins A, Gutmane R, Valdmāne N, Stevenson P, Foster C, Undre N. Pharmacokinetics of 0.1% Tacrolimus Ointment After First and Repeated Application to Adults with Moderate to Severe Atopic Dermatitis. *J Invest Dermatol.* 2005;125:68–71.
146. Undre NA, Moloney FJ, Ahmadi S, Stevenson P, Murphy GM. Skin and systemic pharmacokinetics of tacrolimus following topical application of tacrolimus ointment in adults with moderate to severe atopic dermatitis. *Br J Dermatol.* 2009;160:665–9.
147. Dellatorre G, Oliveira C, Chaves T, Linsingen R, Castro C. A study of the prognosis of vitiligo during pregnancy. *Surg Cosmet Dermatol.* 2013;5:37–9.
148. Webb KC, Lyon S, Nardone B, West DP, Kundu RV. Influence of Pregnancy on Vitiligo Activity. *J Clin Aesthet Dermatol.* 2016;9:21–5.
149. Kong Y, Ching VL, Chuah S, Thng T. Retrospective study on the characteristics and treatment of late-onset vitiligo. *Indian J Dermatol Venereol Leprol.* 2017;83:625.