

MANUAL PRÁTICO DE **FOTOTERAPIA**

COORDENAÇÃO GERAL
SÉRGIO PALMA
IVONISE FOLLADOR



GESTÃO 2019-2020



Gestão 2019 - 2020

MANUAL PRÁTICO DE **FOTOTERAPIA**

COORDENAÇÃO GERAL
SÉRGIO PALMA
IVONISE FOLLADOR



GESTÃO 2019-2020

MANUAL PRÁTICO DE FOTOTERAPIA

Copyright © by Sociedade Brasileira de Dermatologia

Av. Rio Branco, 39 / 18º andar | 20090-003 Rio de Janeiro - RJ - Brasil

Supervisão editorial: Paulo Henrique de Souza

Capa e editoração eletrônica: Kadu Caldas

ESTA É UMA PUBLICAÇÃO



COORDENAÇÃO GERAL

Sérgio Palma

Ivonise Follador

Reservados todos os direitos. É proibida a reprodução ou duplicação deste exemplar, no todo ou em parte, sob quaisquer formas ou por quaisquer meios (eletrônico, mecânico, gravação, fotocópia ou outros), sem permissão expressa dos autores. Direitos reservados aos autores.

CIP – CATALOGAÇÃO NA PUBLICAÇÃO

M294 Manual prático de fototerapia / coordenação geral Sérgio Palma, Ivonise Follador. - 1. ed. - Rio de Janeiro : Sociedade Brasileira de Dermatologia, 2020.

84p.

Formato: PDF

ISBN 978-65-992880-0-5 (recurso eletrônico)

1. Dermatologia – Manuais, guias, etc. 2. Pele – Doenças – Tratamento. 3. Fototerapia. I. Palma, Sérgio. II. Follador, Ivonise.

CDD 615.831

CDU 611.77:615.831

sumário

- 6** • Apresentação
- 8** • Prefácio
- 10** • Mecanismos de ação da fototerapia em dermatologia
- 17** • Fototerapia na dermatite atópica
- 25** • Fototerapia nos linfomas cutâneos
- 33** • Fototerapia em psoríase vulgar
- 47** • Fototerapia no vitiligo
- 55** • Hipomelanose macular progressiva
- 60** • Cuidados gerais, contraindicações e efeitos colaterais
- 66** • Recomendações para o funcionamento e manutenção de clínicas fototerápicas
- 71** • Modelo de ficha clínica para atendimento em serviço de fototerapia
- 77** • Modelo de Termo de consentimento para fototerapia com ultravioleta A
- 81** • Modelo de Termo de consentimento para fototerapia com ultravioleta B

Apresentação

Desde a Antiguidade, a exposição do corpo humano à luz solar é entendida como uma ação positiva, num misto de crença religiosa associada à percepção de seu efeito terapêutico. Ao longo dos séculos, buscou-se entender os mecanismos da ação da radiação ultravioleta sobre o organismo até que, nos 1950, foi constatada cientificamente no tratamento de alguns quadros clínicos.

Em 1956, na unidade criada para acolher bebês prematuros no Rochford General Hospital em Essex, Inglaterra, notou-se o efeito da luz solar sobre pacientes internados com icterícia. No mesmo local, pouco depois, observou-se que essa exposição afeta os níveis de bilirrubina. Nesse momento, surgiu a ideia de uso da fototerapia como ferramenta clínica.

Na dermatologia, a fototerapia se consolidou como abordagem terapêutica nos anos 1970, com a introdução do psoraleno, antes do procedimento com luz artificial. Atualmente, esse método é adotado na especialidade para cuidados com inúmeras dermatoses, muitas de alta incidência e difícil controle.

Doenças como a dermatite atópica, o vitiligo e a psoríase se beneficiam de tratamentos com fototerapia, que melhoram a qualidade de vida dos pacientes, com a redução dos sinais e sintomas causados pelos diferentes transtornos. Está indicada também para diversas dermatoses com período crônico de evolução, como linfomas cutâneos de células T e eczemas crônicos.

Também pode ser utilizada como monoterapia ou associada a algumas drogas, com objetivo de diminuir o tempo de tratamento e as doses de medicações. Assim, diante dos bons resultados terapêuticos alcançados, entende-se que essa ferramenta, da qual a dermatologia lança mão regularmente, deve ter seu manejo orientado e padronizado.

É dentro dessa premissa que surgiu esse projeto. A elaboração do Manual Prático de Fototerapia pretende, sobretudo, oferecer aos dermatologistas parâmetros para o emprego desse método em distintos cenários.

A SBD agradece o empenho da professora Ivonise Follador, organizadora dessa publicação, que, como ela mesmo afirma, mescla conhecimentos e informações gerados por diferentes gerações de dermatologistas.

De leitura agradável, didático e interesse para o uso cotidiano, após ler esse trabalho, fica claro que todos os participantes desse projeto são unidos pelos traços da competência, da curiosidade científica e do empenho na oferta de uma assistência de qualidade.

Feliz pela entrega de mais esse produto, a Gestão 2019 – 2020 recomenda a leitura desse Manual, lembrando que nessa iniciativa reside mais uma ação de caráter educativo promovida pela Sociedade Brasileira de Dermatologia (SBD) com o interesse de fortalecer nossa especialidade.

Sérgio Palma

*Presidente da SBD
Gestão 2019-2020*

Bibliografia

1. Cestari TF, Pessato S, Corrêa GP. Fototerapia: aplicações clínicas. An Bras Dermatol. [Internet]. 2007 Fev [citado 2020 Out 05];82(1):7-21. doi:/10.1590/S0365-05962007000100002.
2. Duarte IAG, Bedrikow RB, Kobata CM. Fototerapia. An Bras Dermatol. [Internet]. 2006 [acesso 2020 Out 5];81(1):74-82. Disponível em: <https://www.scielo.br/pdf/abd/v81n1/v81n01a10.pdf>

Prefácio

Este Manual Prático de Fototerapia é um projeto idealizado há alguns anos que finalmente se concretiza. Sinto-me muito honrada e alegre em poder coordenar este trabalho. Trata-se de uma iniciativa pioneira com o envolvimento de colegas dedicados e integrados na proposta de oferecer, aos associados da Sociedade Brasileira de Dermatologia (SBD) e aos membros dos Serviços Credenciados e Especializados de Fototerapia, o acesso a um conhecimento qualificado, que certamente será de grande ajuda, no dia a dia, no exercício da dermatologia.

A fototerapia é uma modalidade terapêutica muito útil, eficaz e segura na dermatologia, mas para isso, precisa ser executada de modo sério, com atenção às corretas indicações e protocolos específicos, o que inclui: reavaliações periódicas, controle de máquinas e cuidados redobrados com aspectos de segurança.

É fundamental, para que um serviço de fototerapia funcione bem, que os técnicos - preferencialmente da área de enfermagem, que fazem diariamente o manejo das máquinas - sejam muito bem treinados e atuem com cuidado e dedicação, adotando, igualmente, postura ética e humanizada na sua relação com pacientes e outros profissionais.

Os procedimentos em fototerapia implicam tratamentos longos, geralmente com idas aos serviços duas a três vezes na semana, durante meses. A cada sessão, a ficha clínica deve ser preenchida e conversas explicativas precisam ser conduzidas, para acompanhar e registrar a evolução do paciente.

Os médicos especialistas e esses técnicos participam do processo ativamente, mantendo contato regular com os pacientes nas visitas, para a interação adequada entre eles, favorecendo, assim, excelentes resultados e segurança na prática dessa modalidade terapêutica.

Neste processo, além dos cuidados nas indicações e protocolos corretos, deve-se assegurar que as revisões médicas periódicas, também fundamentais para o êxito dos tratamentos, transcorram regularmente, observando itens como: melhora clínica, necessidade de associação ou mudança de terapêutica associada, coleta de documentação fotográfica, entre outros. Esses são apenas alguns dos aspectos que aumentarão as chances de bons resultados.

O grupo de dermatologistas que colaborou com a elaboração deste Manual Prático é formado por profissionais que trabalham com fototerapia e possuem diferentes características, sendo o principal traço de união a busca pela excelência técnica e ética.

Deste modo, ao mesclarmos neste time juventude e experiência, estimula-se o “o puer e o senix” (dois importantes arquétipos da psicologia Junguiana, com referências às figuras do jovem e do velho por meio de atitudes e vivências) e o surgimento de uma nova geração de interessados na fototerapia, trazendo para esta área renovação e entusiasmo.

A leitura do Manual Prático de Fototerapia configura uma estratégia certa para o leitor que passa a contar com um instrumento científico, atualizado, sintético e prático, no qual cada autor teve a liberdade de conduzir o capítulo sob sua responsabilidade, demonstrando seu conhecimento teórico e técnico, bem como sua vivência na medicina.

Como organizadora deste projeto, pessoalmente expressei minha gratidão aos companheiros de jornada na produção do Manual e destaquei o apoio recebido por Sérgio Palma, nosso maior incentivador, atual presidente da SBD (2019-2020).

Finalmente, em nome de todos os autores, desejo que este documento seja muito útil aos dermatologistas brasileiros, contribuindo para a correta padronização dos serviços de fototerapia, o que, certamente, permitirá chances de pleno êxito no atendimento à população e também uma maior valorização desta importante modalidade terapêutica.

Ivonise Follador

*Idealizadora e
coordenadora do projeto*



**MECANISMOS DE AÇÃO
DA FOTOTERAPIA EM
DERMATOLOGIA**

Mecanismos de ação da fototerapia em dermatologia

Caio Castro¹

1 • Introdução

Algumas modalidades de tratamento com fototerapia têm seus mecanismos de ação descritos em poucas doenças e, em outras, são apenas supostos. Neste capítulo, estão relacionados aqueles com fortes e consolidadas evidências descritas em artigos, por meio de diversas técnicas de pesquisa, incluindo modelos *in vitro*, animais e humanos.

Dependendo da doença, a fototerapia terá algum mecanismo mais específico, como a apoptose dos queratinócitos na psoríase (1). No entanto, reconhece-se, atualmente, que o principal efeito dessa modalidade terapêutica nas enfermidades tratadas é o de ser imunomodulador em várias vias, como Th1, Th2 e Th17.

A seguir, estão relacionados os principais mecanismos em uso para quatro doenças, sendo que aqueles não descritos ainda carecem de pesquisas científicas válidas que atestem sua eficácia e segurança.

2 • Psoríase

A • Fototerapia com luz ultravioleta de faixa estreita (RUVB-FE), com comprimento de onda entre 311-313nm

Vários trabalhos publicados demonstram a superioridade da RUVB-FE frente à erradicação da doença com UVB de banda larga (RUVB-BL), que tem o comprimento de onda entre 290 a 320 nm (2, 3). Estudo de 2011 demonstrou que a eficácia da luz ultravioleta do tipo B na resolução das placas pode estar relacionada à profundidade de penetração, que precisa alcançar no mínimo a camada basal da epiderme. Neste mesmo artigo, a resolução de placas de psoríase foi demonstrada por meio da apoptose de queratinócitos induzidos por RUVB-FE (4).

A ação da RUVB-FE na imunidade inata na psoríase foi demonstrada em inúmeras pesquisas (5) e na imunidade adaptativa, com a diminuição da expressão de citocinas pró-inflamatórias de ação comprovada na etiologia da psoríase, que também são suprimidas por imunobiológicos, como: supressão das vias de sinalização do interferon tipo 1 e 2 (6); redução do biomarcador TNF- α (7); inibição da via Th17 (6, 8); e supressão das interleucinas chave, 12 e 23 (8, 9). Além disso, há aumento das Fox p3 + TREGS (linfócitos T regulatórios) pós irradiação com RU-

¹ • Doutor em Ciências da Saúde e professor adjunto de Dermatologia da Pontifícia Universidade Católica do Paraná (PUC-PR). Responsável pelo Ambulatório de Fototerapia da Santa Casa de Misericórdia de Curitiba (PR).

VB-FE, quando as TREGs desempenham papel central na regulação e prevenção da autoimunidade (10).

B • Fototerapia com luz ultravioleta A com uso oral de 8-Metoxipsoraleno (PUVA)

O efeito mais antigo e conhecido da PUVA em psoríase é a apoptose dos queratinócitos (11). Da mesma forma, a PUVA contribui para a normalização da via mTOR (molécula chave na proliferação e diferenciação dos queratinócitos), que é supra regulada em psoríase (12).

O efeito supressor de citocinas pró-inflamatórias tem sido menos estudado na PUVA do que na RUVB-FE, mas existem dados em modelos animais e humanos da supressão de várias vias importantes na patogênese da psoríase.

Assim como a RUVB-FE, a PUVA também suprime a importante via IL23-Th17 (13, 14) e diminui a expressão de citocinas chaves, como IL-12 e INF- γ (15), e de citocinas ainda não tão implicadas, como IL-9 (16). A PUVA também depleta linfócitos CD3+ (produtores de IL-17) nas placas por indução de apoptose (17).

3 • Vitiligo

A • Fototerapia com luz ultravioleta de banda estreita (RUVB-BE) com comprimento de onda entre 301-311 nm

A fototerapia com RUVB-FE é o tipo mais indicado para vitiligo. Neste caso, espera-se o bloqueio do ataque autoimune e a formação e migração de novos melanócitos viáveis para a epiderme. Porém, ainda há poucas evidências científicas de como ocorrem esses processos.

A RUVB-FE induz a migração de melanócitos *in vitro* (18) e estimula, *in vitro*, a maturação dos melanócitos derivados de células-tronco da crista neural derivadas do folículo piloso (19). Em estudo com imunoistoquímica, foram identificados, pós tratamento, migração para a epiderme dos melanócitos da bainha externa da raiz dos pelos e de precursores dérmicos dos melanócitos na derme média e superficial (20).

Também foi demonstrada a redução dos níveis de JAK 1, por meio do exame de Western-Blot em pacientes com vitiligo, após as sessões (21). Recentemente, detectou-se depois da realização deste tipo de fototerapia a proliferação, migração e diferenciação de precursores de melanócitos (22) e, também, uma maior expressão de genes responsáveis pela ativação dos melanoblastos da bainha externa da raiz do pelo pós RUVB-FE (23).

4 • Micose Fungoide - linfoma cutâneo de células T (LCCT)

A • Fototerapia com luz ultravioleta A com uso oral de 8- Metoxipsoraleno (PUVA)

Em modelo *in vitro*, a PUVA induziu apoptose das células de linfoma cutâneo de células T (24). Em estudo publicado em 2016, demonstrou-se que a secreção da citocina IL-9, produzida pelas células de LCCT, foi diminuída pós PUVA (25).

5 • Dermatite atópica

A • Fototerapia com luz ultravioleta de faixa estreita (RUVB-FE) com comprimento de onda entre 301-311 nm.

A RUVB-FE provoca diminuição da colonização por *staphylococcus aureus* e diminui a produção de toxinas por esta bactéria (26,27). Este mecanismo também tem efeito nas citocinas pró-inflamatórias, fazendo supressão das vias Th2 (CCL17 e IL-13), Th22 (IL-22) e Th1 (INF- γ), e na normalização da proliferação dos queratinócitos e das proteínas de barreira da epiderme, como a filagrina (28, 29). O tratamento com a RUVB-FE reduziu ainda a expressão aumentada de peptídeos antimicrobianos humanos, como ribonuclease 7, psoriasin (S100A7) e β - defensina 2, envolvidos na patogênese da dermatite atópica (30).

6 • Conclusão

As duas modalidades de fototerapia mais comuns (PUVA e RUVB-FE) agem em várias vias patogênicas dessas quatro doenças de pele, com ação direta (apoptose, diferenciação ou estímulo, por exemplo) nos linfócitos, melanócitos e queratinócitos; na diminuição da liberação de citocinas; e até no microbioma dessas doenças, conforme Tabela 1, a seguir.

Tabela 1 - Mecanismo de ação da PUVA e RUVB- FE

	Psoríase	Dermatite atópica	Vitiligo	Micose Fungoide
RUVB-FE	< Via Interferon	< staphylococcus aureus (SA)	> migração dos melanócitos	
	< TNF-α	< toxinas do AS	> maturação dos melanócitos	
	< via Th17	< via Th2 (CCL17 e IL-13)	< Jak 1	
	< IL-12 e IL-23	< Th22 (IL-22)	> genes que ativam melanoblastos	
	> TREGS	<Th1 (INF-γ)		
		> diferenciação dos queratinócitos		
	> peptídeos antimicrobianos			
	> proteínas de barreira (ex. filagrina)			
PUVA	> Apoptose de queratinócitos			
	< Via IL-23 / Th-17			> apoptose de linfócitos
	< IL 12 e INF-γ			< IL-9
	< CD3 +			
	< via mTOR			

Referências bibliográficas

1. El-Domyati M, Moftah NH, Nasif GA, Abdel-Wahab HM, Barakat MT, Abdel-Aziz RT. Evaluation of apoptosis regulatory proteins in response to PUVA therapy for psoriasis. *Photodermatol Photoimmunol Photomed*. 2013;29(1):18-26.
2. Walters IB, Burack LH, Coven TR, Gilleaudeau P, Krueger JG. Suberythemogenic narrow-band UVB is markedly more effective than conventional UVB in treatment of psoriasis vulgaris. *J Am Acad Dermatol*. 1999;40(6 Pt 1):893-900.
3. Coven TR, Burack LH, Gilleaudeau R, Keogh M, Ozawa M, Krueger JG. Narrowband UV-B produces superior clinical and histopathological resolution of moderate-to-severe psoriasis in patients compared with broadband UV-B. *Arch Dermatol*. 1997;133(12):1514-22.
4. Weatherhead SC, Farr PM, Jamieson D, Hallinan JS, Lloyd JJ, Wipat A, et al. Keratinocyte apoptosis in epidermal remodeling and clearance of psoriasis induced by UV radiation. *J Invest Dermatol*. 2011;131(9):1916-26.

5. Racz E, Prens EP, Kant M, Florencia E, Jaspers NG, Laman JD, *et al.* Narrowband ultraviolet B inhibits innate cytosolic double-stranded RNA receptors in psoriatic skin and keratinocytes. *Br J Dermatol.* 2011;164(4):838-47.
6. Racz E, Prens EP, Kurek D, Kant M, de Ridder D, Mourits S, *et al.* Effective treatment of psoriasis with narrow-band UVB phototherapy is linked to suppression of the IFN and Th17 pathways. *J Invest Dermatol.* 2011;131(7):1547-58.
7. Rui W, Xiangyu D, Fang X, Long G, Yi Y, Wenjuan W, *et al.* Metabolic syndrome affects narrow-band UVB phototherapy response in patients with psoriasis. *Medicine (Baltimore).* 2017;96(50):e8677.
8. Johnson-Huang LM, Suarez-Farinas M, Sullivan-Whalen M, Gilleaudeau P, Krueger JG, Lowes MA. Effective narrow-band UVB radiation therapy suppresses the IL-23/IL-17 axis in normalized psoriasis plaques. *J Invest Dermatol.* 2010;130(11):2654-63.
9. Piskin G, Tursen U, Sylva-Steenland RM, Bos JD, Teunissen MB. Clinical improvement in chronic plaque-type psoriasis lesions after narrow-band UVB therapy is accompanied by a decrease in the expression of IFN-gamma inducers -- IL-12, IL-18 and IL-23. *Exp Dermatol.* 2004;13(12):764-72.
10. Zhang D, Chen Y, Chen L, Yang R, Wang L, Liu W, *et al.* Ultraviolet irradiation promotes FOXP3 transcription via p53 in psoriasis. *Exp Dermatol.* 2016;25(7):513-8.
11. Chowdhari S, Saini N. Gene expression profiling reveals the role of RIG1 like receptor signaling in p53 dependent apoptosis induced by PUVA in keratinocytes. *Cell Signal.* 2016;28(1):25-33.
12. Shirsath N, Mayer G, Singh TP, Wolf P. 8-methoxypsoralen plus UVA (PUVA) therapy normalizes signalling of phosphorylated component of mTOR pathway in psoriatic skin of K5.hTGFbeta1 transgenic mice. *Exp Dermatol.* 2015;24(11):889-91.
13. Singh TP, Schon MP, Wallbrecht K, Michaelis K, Rinner B, Mayer G, *et al.* 8-methoxypsoralen plus ultraviolet A therapy acts via inhibition of the IL-23/Th17 axis and induction of Foxp3+ regulatory T cells involving CTLA4 signaling in a psoriasis-like skin disorder. *J Immunol.* 2010;184(12):7257-67.
14. Singh TP, Huettner B, Koefeler H, Mayer G, Bambach I, Wallbrecht K, *et al.* Platelet-activating factor blockade inhibits the T-helper type 17 cell pathway and suppresses psoriasis-like skin disease in K5.hTGF-beta1 transgenic mice. *Am J Pathol.* 2011;178(2):699-708.
15. Ravic-Nikolic A, Radosavljevic G, Jovanovic I, Zdravkovic N, Mitrovic S, Pavlovic S, *et al.* Systemic photochemotherapy decreases the expression of IFN-gamma, IL-12p40 and IL-23p19 in psoriatic plaques. *Eur J Dermatol.* 2011;21(1):53-7.
16. Shirsath N, Wagner K, Tangermann S, Schleder M, Ringel C, Kenner L, *et al.* 8-Methoxypsoralen plus ultraviolet A reduces the psoriatic response to imiquimod in a murine model. *Acta Derm Venereol.* 2018;98(6):576-84.
17. Vallat VP, Gilleaudeau P, Battat L, Wolfe J, Nabeya R, Heftler N, *et al.* PUVA bath therapy strongly suppresses immunological and epidermal activation in psoriasis: a possible cellular basis for remittive therapy. *J Exp Med.* 1994;180(1):283-96.
18. Wu CS, Yu CL, Wu CS, Lan CC, Yu HS. Narrow-band ultraviolet-B stimulates proliferation and migration of cultured melanocytes. *Exp Dermatol.* 2004;13(12):755-63.
19. Dong D, Chen S, Zhang X, Jin C, Zheng Y, Yang L. Comparison of high-intensity ultraviolet and NB-UVB on the maturation of melanocytes derived from hair follicle neural crest stem cells. *Lasers Med Sci.* 2014;29(5):1649-54.
20. Gauthier Y, Almasi-Nasrabadi M, Cario-Andre M, Pain C, Rakhshan A, Ghalamkarpour F. Tacrolimus (FK506) ointment combined with Nb-UVB could activate both hair follicle (HF)

and dermal melanocyte precursors in vitiligo: the first histopathological and clinical study. *Arch Dermatol Res.* 2020.

21. Nada HR, El Sharkawy DA, Elmasry MF, Rashed LA, Mamdouh S. Expression of Janus Kinase 1 in vitiligo and psoriasis before and after narrow band UVB: a case-control study. *Arch Dermatol Res.* 2018;310(1):39-46.
22. Goldstein NB, Koster MI, Hoaglin LG, Spoelstra NS, Kechris KJ, Robinson SE, *et al.* Narrow band ultraviolet B treatment for human vitiligo is associated with proliferation, migration, and differentiation of melanocyte precursors. *J Invest Dermatol.* 2015;135(8):2068-76.
23. Goldstein NB, Koster MI, Jones KL, Gao B, Hoaglin LG, Robinson SE, *et al.* Repigmentation of human vitiligo skin by NBUVB is controlled by transcription of *GLI1* and activation of the beta-catenin pathway in the hair pollicle bulge stem cells. *J Invest Dermatol.* 2018;138(3):657-68.
24. Liszewski W, Naym DG, Biskup E, Gniadecki R. Psoralen with ultraviolet A-induced apoptosis of cutaneous lymphoma cell lines is augmented by type I interferons via the JAK1-STAT1 pathway. *Photodermatol Photoimmunol Photomed.* 2017;33(3):164-71.
25. Vieyra-Garcia PA, Wei T, Naym DG, Fredholm S, Fink-Puches R, Cerroni L, *et al.* STAT3/5-dependent IL9 overexpression contributes to neoplastic cell survival in mycosis fungoides. *Clin Cancer Res.* 2016;22(13):3328-39.
26. Silva SH, Guedes AC, Gontijo B, Ramos AM, Carmo LS, Farias LM, *et al.* Influence of narrow-band UVB phototherapy on cutaneous microbiota of children with atopic dermatitis. *J Eur Acad Dermatol Venereol.* 2006;20(9):1114-20.
27. Dotterud LK, Wilsgaard T, Vorland LH, Falk ES. The effect of UVB radiation on skin microbiota in patients with atopic dermatitis and healthy controls. *Int J Circumpolar Health.* 2008;67(2-3):254-60.
28. Tintle S, Shemer A, Suarez-Farinas M, Fujita H, Gilleaudeau P, Sullivan-Whalen M, *et al.* Reversal of atopic dermatitis with narrow-band UVB phototherapy and biomarkers for therapeutic response. *J Allergy Clin Immunol.* 2011;128(3):583-93 e1-4.
29. Torii K, Nakamura M, Morita A. NB-UVB irradiation increases flaggrin expression in a three-dimensional human skin model. *J Dermatol Sci.* 2013;70(2):146-7.
30. Vahavihu K, Ala-Houhala M, Peric M, Karisola P, Kautiainen H, Hasan T, *et al.* Narrowband ultraviolet B treatment improves vitamin D balance and alters antimicrobial peptide expression in skin lesions of psoriasis and atopic dermatitis. *Br J Dermatol.* 2010;163(2):321-8.



FOTOTERAPIA NA DERMATITE ATÓPICA

Fototerapia na dermatite atópica

Lívia Barbosa¹

1 • Introdução

Dermatite atópica (DA) ou eczema atópico é uma dermatose inflamatória caracterizada por ter curso crônico na maioria dos pacientes, e frequentes episódios de agudização. Pode afetar cerca de 15%-20% das crianças e 2%-3% dos adultos (1). Por conta dessa grande e crescente incidência, tornou-se um problema socioeconômico em vários países (2).

Essa doença pode ter um significativo impacto negativo na qualidade de vida do paciente. Manifesta-se clinicamente por eritema, escamação, pápulas e xerose cutânea, cuja distribuição anatômica pode variar de acordo com a idade. O eczema atópico muitas vezes está relacionado com níveis séricos de IgE elevados, história pessoal ou familiar de atopia, rinite alérgica e asma. Estudos realizados no Brasil mostram que essa associação pode estar presente em até 80% dos pacientes (3).

A radiação ultravioleta tem se mostrado uma efetiva modalidade terapêutica para o tratamento de DA moderada a grave, pela sua capacidade de diminuir a colonização por *Staphylococcus aureus*, melhorar a função de barreira cutânea, aliviar o prurido e reduzir a inflamação cutânea da DA (*vide capítulo sobre mecanismo de ação da fototerapia*).

A fototerapia é considerada um tratamento de segunda linha nos pacientes com DA, após falha dos tratamentos de primeira linha (mudanças ambientais, emolientes, corticoides tópicos e inibidores de calcineurina) (4). Os resultados na redução do *score* de gravidade SCORAD (*scoring a topic dermatitis*) nos pacientes de AD com o uso isolado de UVB de banda estreita são significativos, podendo ser acima de 50% nas primeiras 12 semanas (5).

O referido tratamento também pode ser usado como terapia de manutenção em pacientes com quadros crônicos de DA. O uso de medicamentos sistêmicos nos casos clínicos refratários deve ser cauteloso, de acordo com o perfil de segurança de cada droga (*vide capítulos sobre psoríase e associações terapêuticas*).

Para melhor compreensão das recomendações ao uso adequado dos mecanismos citados, no final deste capítulo, estão disponibilizados protocolos de fototerapia com ultravioleta A.

2 • Modalidades de fototerapia em DA

Múltiplas fontes de luz são descritas como possivelmente benéficas para a melhora e o controle de sintomas da DA. Entre elas, estão: luz natural, radiação ultra-

¹ • Médica dermatologista do Hospital Federal de Bonsucesso (RJ). Responsável pelo Ambulatório de Fototerapia e Doenças Inflamatórias do HFB.

violeta B (RUVB) de banda ou faixa estreita (RUVB-FE), RUVB de banda ou faixa larga e radiação ultravioleta A (RUVA) associada ou não ao psoraleno tópico ou oral.

As publicações mais recentes mostram que as terapias com RUVA na faixa média de 340 a 400 nm (chamada de UVA-1) e com RUVB de faixa estreita são as modalidades mais seguras no tratamento da DA moderada a grave, e com eficácia semelhante (6). A RUVB-FE revelou ser segura e eficaz no tratamento de DA em crianças a partir de três anos de idade. No entanto, essa modalidade deve ser evitada em crianças que não possam seguir corretamente os protocolos de segurança necessários (7).

A fototerapia do tipo UVA1 foi introduzida em 1992 por Krutmann *et al.* como modalidade terapêutica eficaz no tratamento de pacientes com DA grave e de outras doenças inflamatórias cutâneas por supressão da produção de citocinas pró inflamatórias (8).

As duas modalidades, tanto da RUVB-FE quanto da UVA1, demonstraram ser eficazes no tratamento de DA, porém, a prática clínica indica ser a primeira modalidade mais eficaz nos quadros crônicos, enquanto a segunda, nas formas agudas da doença.

A ação da RUVA1 difere da RUVB-FE por apresentar um mecanismo de apoptose precoce das células inflamatórias e geração de radicais livres de oxigênio. Por sua vez, a RUVB-FE tem ação sobre o eixo Th2, via INF- γ , fazendo diferenciação de queratinocitose, gerando o aumento dos peptídeos antimicrobianos e de proteínas de barreira, a exemplo das filagrinas.

O tratamento com RUVA1 é eficaz na melhora dos sintomas clínicos de DA, com resposta rápida. Contudo, o uso de RUVA1 pode ser limitado devido ao aquecimento do ambiente dentro da máquina de tratamento, pois o tempo de permanência é prolongado. Esse tipo de limitação também pode ocorrer com o uso da RUVB-FE, porém de maneira menos intensa nas máquinas devidamente calibradas, visto que o período de exposição é menor nestes casos.

Apesar de resultados positivos sobre as lesões de DA, dificilmente pacientes graves apresentarão remissão completa do quadro cutâneo. A queda no índice de SCORAD dos pacientes em tratamento com fototerapia ocorre, principalmente, com a melhora dos sintomas clínicos, como prurido, eritema e distúrbios do sono.

Estudos clínicos mostraram que o tratamento de DA com UVA1 em doses médias deve ser preconizado por apresentar menos efeitos adversos (aquecimento da máquina e bronzeamento). Além de ser superior ao tratamento com UVA1 em baixa dose, e equivalente ao de alta doses de UVA1130 J/cm².

3 • Esquemas de tratamento

Os esquemas terapêuticos para o tratamento de DA descritos na literatura são padronizados (9,10). No entanto, na prática clínica, as diferenças nos fenótipos

de DA, o fototipo do paciente e as estações do ano influenciam diretamente nos resultados clínicos e na tolerância ao tratamento fototerápico.

Pacientes com DA apresentam intolerância ao aumento de temperatura corporal e sudorese, dificultando a manutenção do referido tratamento no verão. Em localidades de temperaturas mais elevadas, é importante se atentar à climatização do ambiente onde será executada a sessão de fototerapia.

Segundo Czarnowicki T *et al.*, as respostas aos tratamentos tópicos ou sistêmicos podem diferir de acordo com os fenótipos (11). Pacientes que apresentam eritema severo, exsudação e escamação fina dificilmente toleram protocolos de tratamento com altas doses de radiação. Sendo assim, recomenda-se tratamento com doses mais baixas e aumento gradual de energia com cautela. Por outro lado, pacientes com lesões em placas ou nódulos hiperkeratóticos toleram protocolos semelhantes aos da psoríase com RUVB-FE (*vide capítulo sobre psoríase*).

No tratamento com RUVA1, em pacientes com fototipo V-VI doses altas devem ser preconizadas. Nos de fototipo I-III, as doses médias têm equivalência semelhante. Há controvérsias sobre o esquema de terapia de manutenção, porém ele pode ser de grande valia para quadros clínicos crônicos, quando há necessidade de terapia imunossupressora.

4 • Conclusão

A dermatite atópica, e seu variado espectro de apresentação clínica, é uma doença bastante prevalente na rotina dos atendimentos dermatológicos. Devido ao grande impacto negativo na qualidade de vida dos pacientes, é importante otimizar as terapias, não postergando a necessidade de terapêuticas mais especializadas. A fototerapia se mostra um excelente aliado no arsenal terapêutico destes pacientes, tendo em vista sua baixa incidência de efeitos adversos de curto e longo prazos.

Referências bibliográficas

1. Vestergaard C, Wollenberg A, Barbarot S, Christen-Zaech S, Deleuran M, Spuls P, *et al.* European task force on atopic dermatitis position paper: treatment of parental atopic dermatitis during preconception, pregnancy and lactation period. *J Eur Acad Dermatol Venereol.* 2019 Sep;33(9):1644-59.
2. Sidbury R, Davis DM, Cohen DE, Cordoro KM, Berger TG, Bergman JN, Chamlin SL *et al.* Guidelines of care for the management of atopic dermatitis: section 3. Management and treatment with phototherapy and systemic agents. *J Am Acad Dermatol.* 2014;71:327-49.
3. Aoki V, Lorenzini D, Orfali R, Zaniboni M, Oliveira Z, Rivitti-Machado MC *et al.* Consensus on the therapeutic management of atopic dermatitis.. *An Bras Dermatol.* 2019 Mar-Apr;94(2 Suppl 1):67-75.
4. Väkevä L, Niemelä S, Lauha M, Pasternack R, Hannuksela-Svahn A, Hjerpe A., Narrowband ultraviolet B phototherapy improves quality of life of psoriasis and atopic dermatitis patients up to 3 months: Results from an observational multicenter study. *Photodermatol Photoimmunol Photomed.* 2019 Sep;35(5):332-8.

5. Torres T, Ferreira EO, Gonçalo M, Mendes-Bastos P, Selores M, Filipe P Update on atopic dermatites. *Acta Med Port.* 2019 Sep;32(9):606–13.
6. Pacífico A, Iacovelli P, Damiani G, Ferraro C, Cazzaniga S, Conic R *et al.* High dose versus medium dose UVA1 phototherapy in italian patients with severe atopic dermatites. *J Eur Acad Dermatol Venereol.* 2019 Apr 33(4):718–24.
7. Kemény L, Varga E, Novak Z. Advances in phototherapy for psoriasis and atopic dermatites. *Expert Review of Clinical Immunology.* 2019;15(2). doi: 10.1080/1744666X.2020.1672537
8. Czarnowicki T, He H, Krueger JG, Guttman-Yassky E. Atopic dermatitis type and implications for targeted therapeutics. *J Allergy Clin Immunol.* 2019;143(1):1-11.
9. Gambichler T, Terras S, Kreuter A. Treatment regimens, protocols, dosage and indications for UVA1 phototherapy: facts and controversies. *Clinics in Dermatology.* 2013;31: 438–54.
10. Zanolli MD, Feldman SR. Phototherapy treatment protocols- for PSORIASIS and other phototherapy responsive dermatoses. Second edition. Taylor & Francis, 2015.

ANEXO 1

Protocolo de fototerapia com ultravioleta A (UVA 1) sem uso do psoralênico

1. Todo paciente designado para o protocolo de UVA1 deverá ter uma explicação introdutória sobre a fototerapia, o equipamento, a rotina da clínica, os horários e a segurança.
2. O diagnóstico de dermatite atópica (DA) deve ser esclarecido ao paciente, assim como possíveis fatores de agudização que podem prejudicar o resultado do tratamento. O relatório do médico que encaminhou também deverá ser guardado. O paciente será orientado a procurar periodicamente o dermatologista que o encaminhou para que esteja a par da evolução.
3. É fundamental o paciente ler as orientações sobre a UVA1 sistêmica e assinar o termo de consentimento. O uso de proteção ocular é essencial em todos pacientes e cobertura da área genital nos homens. O mesmo com as mulheres, incluindo as mamas.
4. O paciente deverá retirar as vestimentas para expor todo o tegumento à radiação, com exceção da genitalia. Os homens deverão usar suporte atlético ou cuecas.
5. O uso de óculos apropriados (com proteção UV) é essencial. Exceções apenas orientadas pelo médico fototerapeuta. Uma avaliação oftalmológica deverá ser feita no início e a cada seis meses. Olhos sempre fechados.
6. A irradiação das máquinas deverá ser medida regularmente para adaptação delas aos tempos adequados.
7. O tratamento deverá ser ministrado duas a três vezes por semana, em dias alternados, ou de acordo com indicação médica.
8. O paciente deverá ficar no centro da cabine, com os braços estendidos ao lado do corpo.
9. O regulador de tempo será controlado pelo técnico a cada sessão. O tempo corresponderá a uma estimativa feita pelo médico, com aumentos progressivos a cada uma ou duas sessões, de acordo com tipo de pele e de resposta ao tratamento.
10. A lista de medicações em uso pelo paciente deverá constar na ficha, sendo atualizada sempre que necessário.
11. Há previsão de aumentos maiores, desde que indicados pelo médico.
12. Alguns protocolos de UVA1 começam direto pelo tempo máximo, mas sugere-se seguir os protocolos de aumentos graduais.
13. Em casos de falta às sessões de tratamento, observar os seguintes parâmetros: a) de cinco a sete dias, manter a dose; de oito a 14 dias, diminuir em 25%; de 15 a 30 dias, diminuir em 50 %; e acima de 30 dias, recomeçar do início.

Tempo de início

Tipo de pele	Início J/cm ²
I	1,0
II	1,0
III	1,0
IV	2,0
V	2,0
VI	2,0

Aumento de dose

Tipo de pele	Início J/cm ²
I a VI	1,0

Dose máxima uva1 sistêmica

Tipo de pele	Início J/cm ²
I	8 J
II	8 J
III	8 J
IV	12
V	12
VI	12

ANEXO 2

Protocolo de fototerapia com ultravioleta B – faixa estreita

- 1- Na sessão com pacientes devem ser oferecidos esclarecimentos, com tempo para respostas às perguntas. O termo de consentimento precisa ser assinado e realizada visita à sala de fototerapia, com demonstração sobre o funcionamento da cabine.
- 2- O paciente deverá retirar as roupas, ficando apenas com roupas íntimas. Os homens deverão utilizar sempre cueca, sunga ou suporte atlético para a área genital.
- 3- Deve-se providenciar proteção ocular para todos os pacientes dentro da cabine. Em casos específicos de lesões perioculares, poderá existir orientação médica de dispensa de uso de óculos, devendo o paciente manter os olhos fechados.
- 4- Periodicamente, a câmara de UVB-FE deverá ser ajustada (tabela padrão), após medida da radiação pelo UVB *meter*.
- 5- A dose inicial deverá ser de 100 mj/cm² e o tempo correspondente de acordo com a calibração da máquina de UVB-FE utilizada.
- 6- Para cálculo do tempo, usar a tabela a este fim ou a seguinte fórmula: TEMPO segundos= DOSE mj/cm² / IRRADIAÇÃO mWATTS/ cm².
- 7- A duração do tratamento ou a dose total da sessão deverão seguir tabela padrão do fabricante, registrada no painel de controle. Ajustar o tempo no painel.
- 8- O paciente deverá ficar no centro da cabine, com os braços estendidos ao lado do corpo. Checar novamente o uso dos óculos.
- 9- Instrua o paciente sobre como sair da cabine após o desligamento das luzes, em caso de desconforto por queimadura ou outras sensações incômodas.
- 10- Informar ao paciente que as portas da cabine não são trancadas e que a qualquer momento ele poderá abri-las e sair tranquilo.
- 11- Iniciar tratamento.
- 12 – Em caso de tratamentos subsequentes: o tratamento com UVBNB deverá ser de duas a três vezes por semana ou conforme orientação médica. Para mais de três sessões semanais deverá haver orientação específica da equipe médica sobre o aumento da dose.
- 13- Nas consultas subsequentes, o paciente deve ser questionado sobre vermelhidão (eritema) e possível aumento de sensibilidade da pele na noite anterior à sessão. Essas informações deverão ser registradas na ficha da fototerapia.
- 14- Se houver eritema leve, manter a mesma dose da última sessão.
- 15- Se houver eritema mais importante, pele vermelha, o médico deverá avaliar, a fim de decidir a dose e o ajuste do tratamento.
- 16- Em eczema atópico, o aumento da dose deverá ser de 50 mj/cm², a cada três dias (ou seja, a cada sessão), se a frequência for de duas vezes por semana; ou a cada duas sessões, se for de três vezes por semana.
- 17- Não exceder à dose máxima de 1000 mj/cm².
- 18- Para sessões subsequentes, se o intervalo entre as sessões for: de 4-7 dias, manter mesma dose; de 8-14 dias, diminuir em 25% a dose; de 15-30 dias, diminuir em 50% a dose; mais de 30 dias, reiniciar.

Observação: *Nos Serviços que tem apenas uma placa de UVBNB com seis lâmpadas, todo o cálculo deverá ser dividido em partes iguais – frente e verso.*

The background is a deep blue gradient. A prominent feature is a glowing, translucent DNA double helix that winds diagonally from the top left towards the bottom right. The helix is composed of numerous small, rounded spheres representing nucleotides. Scattered throughout the background are various digital and scientific motifs: a grid of small white squares, some larger white bokeh-like circles, and faint, light-colored geometric shapes like squares and circles. The overall aesthetic is clean, modern, and scientific.

FOTOTERAPIA NOS LINFOMAS CUTÂNEOS

Fototerapia nos linfomas cutâneos

Tatiana Biasi¹

1 • Introdução

Os linfomas cutâneos de células T (LCCT) são um grupo de linfomas não-Hodgkin em que a localização inicial dos linfócitos T malignos é a pele (1). No mundo ocidental, os LCCT correspondem a 75%-80% de todos os linfomas cutâneos primários e os linfomas cutâneos de células B (LCCB) a 20%-25% (2). A variante mais comum dos LCCT é a micose fungoide, que corresponde a 2/3 de todos os LCCT e de cerca de 50% de todos os linfomas cutâneos primários (1,3).

As variantes micose fungoide (MF), síndrome de Sézary (SS) e papulose linfomatóide (PL) podem ser tratadas com fototerapia (1,4). Dois subtipos muito raros, reticulose pagetoide e cutis laxa granulomatosa, têm descrição de sucesso com uso de PUVA em relatos de casos isolados (4).

Atualmente, estes subtipos de LCCT são as únicas condições neoplásicas tratadas com fototerapia (4). Assim como em outros subtipos de LCCT, o objetivo primário do tratamento é paliativo e visa à melhora da qualidade de vida pelo alívio dos sintomas, especialmente o prurido (1,4,5). A intenção não é curativa, exceto quando realizada radioterapia em formas localizadas ou transplante alogênico de medula óssea em casos avançados selecionados (1,4,5). Quase todos os pacientes apresentarão recidiva ou progressão em algum momento durante o tratamento ou após sua suspensão (5).

A fototerapia é classificada entre as terapias dirigidas à pele no tratamento do LCCT, categoria que inclui também radioterapia, esteroides tópicos e diversos outros agentes tópicos como mecloretamina, carmustina, retinóides, imidazoquinolinas (2,6).

2 • Escolha da modalidade

A fototerapia - com radiação de ultravioleta B (UVB) de faixa larga (RUVB-FL), UVB de faixa estreita (RUVB-FE), PUVA, UVA1, UVA de faixa larga (UVA-FL), além do excimer luz e lasers - demonstrou eficácia no tratamento dos LCCT (6,7). A PUVA-banho não é recomendada, pois a cabeça não é exposta e pode ser um local de recidiva precoce (5). Também é sabidamente mais associado à reações fototóxicas severas, se comparado à PUVA oral (8). O PUVA-tópico pode ser usado em caso de doença unilesional ou reticulose pagetoide (5).

¹ • Médica dermatologista do Ambulatório de Linfomas Cutâneos do Centro de Pesquisas Oncológicas (CEPON), em Florianópolis (SC).

As modalidades mais utilizadas são PUVA e RUVB-FE. Na MF, o uso da PUVA é relatado desde 1976 e da RUVB-FL e RUVB-FE, desde 1982 e 1999, respectivamente (7).

O UVB penetra na epiderme e o UVA, particularmente o UVA1, em toda a derme e, possivelmente, no tecido subcutâneo, atingindo as porções mais profundas do folículo piloso (7).

Desta forma, é consenso entre os autores que na fase de *patch* ou placas finas (T1a e T2a) se escolha a RUVB-FE e na fase de placa (T1b e T2b), a PUVA (2,4,5,6,7). Em revisão sistemática e meta-análise de sete estudos, que englobaram 778 pacientes com micose fungoide em estágio inicial, ambas RUVB-FE e PUVA se mostraram efetivos, porém a PUVA foi associada à maior taxa de resposta completa e menor taxa de falha terapêutica (9).

A PUVA também é preferida nos fototipos altos, na variante foliculotrópica e na papulose linfomatoide (1,4,5,6). A variante foliculotrópica da micose fungoide é sabidamente menos responsiva às terapêuticas e de pior prognóstico. Estudos recentes a subdividiram em uma forma inicial indolente e outra avançada agressiva (10). A PUVA em monoterapia na MF foliculotrópica inicial indolente é tão efetiva quanto no tratamento da MF clássica inicial, sendo, porém, necessário maior número de sessões para atingir remissão (11).

Nas formas eritrodérmicas (incluindo síndrome de Sézary), podem ser usadas RUVB-FE ou PUVA isoladas (7). Em estudo que tratou com a PUVA monoterapia 37 pacientes, comparando pacientes com eritrodermia x placas, os primeiros necessitaram de maior número de sessões, porém com dose acumulada muito menor em decorrência da fotossensibilidade (12).

Na forma tumoral também pode ser feita PUVA isolada ou em associação com outras modalidades terapêuticas. A taxa de resposta completa é bem menor, assim como é necessário tempo maior de tratamento e as recidivas são frequentes (7).

Faltam estudos consistentes para respaldar o uso do UVA1 no tratamento do LCCT, porém parece ser uma modalidade promissora. Indicam-se sessões duas a cinco vezes na semana e tratamento por três a seis semanas, com dose média de 60J/cm² (13).

3 • Esquema de tratamento

A fototerapia no linfoma cutâneo é dividida em três fases:

Indução – Período do início até a remissão de 100% das lesões, com doses aumentadas progressivamente e frequência das sessões mantidas.

Consolidação – Período após a remissão, com dose e frequência das sessões mantidas.

Manutenção – Período de redução gradual da frequência das sessões até a suspensão. Dose pode ser mantida ou reduzida se eritema (7).

3.1 • RUVB-FE

A frequência das sessões recomendada é de três vezes por semana, em dias não consecutivos, podendo ser feita duas vezes na semana, que implicará em mais tempo para a remissão. Porém, ressalte-se que o que importa é a quantidade total de energia acumulada (3, 7,14).

A dose inicial pode ser determinada pela Dose Eritematosa Mínima (DEM), em geral 70% da DEM, ou pelo fototipo do paciente (Tabela 1) (7). O aumento da dose pode ser feito a cada sessão. Se o paciente apresentar eritema leve, a dose deve ser mantida e se o eritema for moderado, deve-se reduzir 10% da dose (7).

Tabela 1* - Doses recomendadas de RUVB-FE na fase de indução para tratamento do LCCT, baseado no fototipo da Fitzpatrick.*

Fototipo	Dose inicial (mJ/cm ²)	Aumento da dose (mJ/cm ²)
I	130	15
II	220	25
III	260	40
IV	330	45
V	350	60
VI	400	65

*Nos fototipos I-III, não exceder 1500 mJ/cm²; e nos fototipos IV-VI, não exceder 3000 mJ/cm² por sessão (15).

Se o paciente faltar às sessões, o ajuste da dose deve seguir a Tabela 2 (7).

Tabela 2 – Retomada do tratamento na fase de indução após o não comparecimento no tratamento do LCCT.*

Tempo de ausência	UVB-FE	PUVA
4-7 dias	Manter a dose	Manter a dose
8-14 dias	Reduzir 25%	Reduzir 25%
15-21 dias	Reduzir 50%	Reduzir 50%
22-28 dias	Reiniciar	Reduzir 75%
> 4 semanas	Reiniciar	Reiniciar

Recomenda-se que a fase de consolidação tenha duração de um a três meses.

3.2 • PUVA

A dose recomendada do 8-MOP oral é de 0,5-0,6mg/Kg 1,5 a duas horas antes da exposição à luz (7,15). Na PUVA-banho, o 8-MOP é diluído em uma banheira com água a uma concentração de 3-4mg/litro. Os pacientes são submersos nessa água por 15 minutos, se secam e já recebem a radiação (16).

A frequência das sessões pode ser duas ou três vezes por semana, sempre com intervalo de 24 horas entre as sessões (7). As doses de UVA podem ser vistas na Tabela 3 (7). Se o paciente faltar às sessões, o ajuste da dose deve seguir a Tabela 2 (7). Em caso de eritema, a orientação é a mesma que no RUVB-FE (7).

Tabela 3- Doses recomendadas de UVA na fase de indução de PUVA para tratamento do LCCT baseado no fototipo da Fitzpatrick*

Fototipo	Dose inicial (J/cm ²)	Aumento da dose (J/cm ²)
I	0,5	0,5
II	1,0	0,5
III	1,5	1,0
IV	2,0	1,0
V	2,5	1,5
VI	3,0	1,5

*Nos fototipos I-III não exceder 8 J/cm² e nos fototipos IV-VI não exceder 12 mJ/cm² por sessão (15).

4 • Manutenção

A manutenção após a remissão é assunto controverso. O objetivo seria manter a resposta obtida e prevenir recidiva ou progressão (5). Além de estar associada a efeitos colaterais, também se associa custo econômico e tempo adicional do paciente (7). Por outro lado, estes fatores são amplificados no caso de uma recidiva, pois implicaria reiniciar tudo novamente (4).

No estágio IA, é provável que prolongar a remissão tenha pouco efeito na sobrevida, pois esses pacientes têm a mesma sobrevida que a população em geral e grande chance de melhorarem novamente com a terapia dirigida à pele. Nos estágios mais avançados (IB e IIA), a remissão mais prolongada poderia ser benéfica para uma maior sobrevida, que é menor que a da população em geral (4, 7, 17).

Estudo de revisão mostrou que não há evidência de benefício através de terapia de manutenção com PUVA na MF inicial (IA e IB), pois não reduz o risco de recidiva (18).

Durante esse período de manutenção, a frequência das sessões é gradativamente reduzida, sendo o tempo mínimo recomendado de cerca de três meses (Tabela 4) (7).

Tabela 4 – Fase de manutenção do tratamento da micose fungoide com RUVB-FE e PUVA

Frequência do tratamento	UVB-FE		PUVA	
	Semanas	Dose em relação à consolidação	Semanas	Dose em relação à consolidação
2x/sem	4-8	Inalterada	4-8	Inalterada
1x/sem	4-8	Inalterada	4-8	Inalterada
10/10 dias	4-8	Inalterada	4-8	Inalterada
2/2 semanas	4-8	Reduzir 25%	4-8	Inalterada
3/3 semanas	Não se aplica	Reduzir 50%	4-8	Inalterada
4/4 semanas	Não se aplica	Não se aplica	4-8	Inalterada

5 • Segurança

Considerando as mutações no DNA induzidas pela RUV, questiona-se se a fototerapia poderia induzir à progressão do linfoma cutâneo (6). Em estudo retrospectivo, que incluiu 345 pacientes com MF nos quais a doença progrediu, os que foram tratados com fototerapia levaram mais tempo para progressão tumoral (média de 3,5 anos) em comparação com aqueles que não receberam fototerapia (média de 1,2 anos) (19). Além da fototerapia não aumentar o risco de progressão tumoral, mostrou retardar a progressão da doença e prolongar a sobrevida (19).

6 • Associações terapêuticas

As associações terapêuticas podem ser consideradas quando se espera menor resposta com fototerapia isolada, como em placas espessas e MF foliculotrópica, ou em pacientes refratários à fototerapia isolada (1,7,10). A meta é diminuir a dose total de exposição, reduzindo efeitos colaterais em longo prazo (4,7).

As associações mais frequentes com RUVB-FE e PUVA são com retinoides (isotretinoína, acitretina, bexaroteno) e interferon alfa (1,4,5,7,10). Não há evidência de que associações sejam mais eficazes que a PUVA isolada na MF inicial (1, 7).

O metotrexato tem sido usado com RUVB-FE e PUVA, porém esta associação não é recomendada pelo risco de fotocarcinogênese (4,7). O brentuximab vedotin foi aprovado, em 2018, pela agência norte-americana *Food and Drug Administration* (FDA), para o linfoma anaplásico de grandes células sistêmico e outros linfomas T cutâneos periféricos CD30 positivos (20). Ainda não há estudos mostrando seu uso associado à fototerapia, porém a fotossensibilidade não está entre os efeitos colaterais descritos da medicação (20).

Nos pacientes tratados com Irradiação Total da Pele com Elétrons (TSI), os que

recebem PUVA como regime de manutenção após o término, mostram remissão mais prolongada da doença (7).

7 • Particularidades

A fototerapia é a modalidade mais utilizada para o tratamento da micose fungoide em crianças, sendo especialmente efetiva na forma hipocromiante, bastante frequente nesta faixa etária (21,22,23). Normalmente se indica a fototerapia para crianças em idade escolar, porém pode ser considerada nas mais jovens (22). A PUVA oral é contraindicada em menores de 12 anos, pois nesta idade as lentes são mais permeáveis, sendo maior o risco de catarata (22). Pelo perfil de segurança e facilidade de administração, a modalidade mais utilizada é a RUVB-FE (21,22). Na variante foliculotrópica e na doença refratária à RUVB-FE, pode ser indicada a PUVA-banho (21).

Lesões em áreas especiais, como pálpebras, podem ser tratadas com RUVB-FE com segurança, mantendo-se os olhos fechados, pois a transmissão através das pálpebras é insignificante (7). Opção segura pode ser a indicação do uso de lentes de contato (7).

8 • Conclusão

A fototerapia é uma modalidade segura e efetiva no tratamento dos linfomas cutâneos. Apesar de não ser curativa, está associada à redução dos sintomas, especialmente o prurido, e à regressão das lesões, o que implica em melhora da qualidade de vida. Além disto, evidências recentes apontam que pode retardar a progressão tumoral e aumentar a sobrevida dos pacientes tratados.

Referências bibliográficas

- 1- Trautinger F. Phototherapy of cutaneous T-cell lymphomas *Photochem. Photobiol Sci.* 2018;17:1904-12.
- 2- Willemze R, Hodak E, Zinzani PL, Specht L, Ladetto M. Primary cutaneous lymphomas: ESMO Clinical Practice Guidelines for diagnosis, treatment and follow-up. *Annals of Oncology.* 2018;29(Supplement 4):iv30-iv40.
- 3- Vieyra-Garcia P, Fink-Puches R, Porkert S, Lang R, Pöchlauer S, Ratzinger G *et al.* Evaluation of low-dose, low-frequency oral psoralen-UV-A treatment with or without maintenance on early-stage mycosis fungoides. *JAMA Dermatol.* 2019;155(5):538-547.
- 4- Marka A, Carter JB. Phototherapy for cutaneous T-cell lymphoma. *Dermatol Clin.* 2020;38:127-35.
- 5- Trautinger F, Eder FJ, Assaf C, Bagot M, Cozzio A, Dummer R *et al.* European Organisation for Research and Treatment of Cancer consensus recommendations for the treatment of mycosis fungoides / Sézary syndrome Update 2017. *European Journal of Cancer.* 2017;77:57-74.
- 6- Tarabdar ES, Shinohara MM. Skin directed therapy in cutaneous T-cell lymphoma. *Front Oncol.* 2019;9:260.
- 7- Olsen EA, Kodak E, Anderson T, Carter JB, Henderson M, Cooper K *et al.* Guidelines for

- phototherapy of mycosis fungoides and Sezary syndrome: a consensus statement of the United States Cutaneous Lymphoma Consortium. *J Am Acad Dermatol.* 2016;74:27-58.
- 8- Ling TC, Clayton TH, Crawley J, Exton LS, Goulden V, Ibbotson S *et al.* British Association of Dermatologists and British Photodermatology Group guidelines for the safe and effective use of psoralen-ultraviolet a therapy 2015. *Br J Dermatol.* 2016;174:24–55.
- 9- Phan K, Ramachandran V, Fassihi H, Sebaratnam DF. Comparison of narrowband UV-B with psoralen-UV-A phototherapy for patients with early-stage mycosis fungoides. A systematic review and meta-analysis. *JAMA Dermatol.* 2019;155(3):335–41.
- 10- van Santen S, van Doorn R, Neelis KJ, Daniëls LA, Horváth B, Bruijn MS *et al.* Recommendations for treatment in folliculotropic mycosis fungoides: report of the Dutch Cutaneous Lymphoma Group. *Br J Dermatol.* 2017;177:17–8.
- 11 - Amitay-Laish I, Prag-Naveh H, Dalal A, Pavlovsky L, Feinmesser M, Hodak E. Treatment of early folliculotropic mycosis fungoides with special focus on psoralen plus ultraviolet A. *Acta Derm Venereol.* 2018;98:951–5.
- 12- Abel EA, Sendagorta E, Hoppe RT, Hu CH. PUVA treatment of erythrodermic and plaque-type mycosis fungoides.Ten-year follow-up study. *Arch Dermatol.*1987;123(7):897-901.
- 13- Gambichler T, Terras S, Kreuter A. Treatment regimens, protocols, dosage, and indications for UVA1 phototherapy: facts and controversies. *Clin Dermatol.* 2013;31(4):438-54.
- 14- De Luca DA, Zambrano EA, Galimberti RL, Enz PA. The effectiveness of a twice-weekly narrowband ultraviolet B phototherapy schedule in early-stage mycosis fungoides in a cohort of 18 argentinian patients. *Actas Dermo-sifiliográficas.* 2018;109(10):922-4.
- 15- Feldman SR, Zanolli MD. Phototherapy treatment protocols. Third edition. CRC Press, 2016.
- 16 - Almohideb M, Walsh S, Walsh S, Shear N, Alhusayen R. Bath psoralen- ultraviolet A and narrowband ultraviolet B phototherapy as initial therapy for early-stage mycosis fungoides: a retrospective cohort of 267 cases at the University of Toronto. *Clin Lymphoma Myeloma and Leuk.* 2017;17(9):604-12.
- 17 - Kim YU, Liu HL, Mraz-Gernharrrd S, Varghese A, Hoppe RT. Long-term outcome of 525 patients with mycosis fungoides and Sezary Syndrome: clinical prognostic factors and risk for disease progression. *Arch Dermatol.* 2003 Jul;139(7):857-66.
- 18 - Grandi V, Delfino C, Pirelli A, Pimpinelli N. Maintenance phase in psoralen-ultraviolet A phototherapy of early-stage mycosis fungoides: a critically appraised topic. *Br J Dermatol.* 2017;177:406–10.
- 19- Hoot JW, Wang L, Kho T, Akilov OE. The Effect of phototherapy on progression to tumors in patients with patch and plaque stage of mycosis fungoides. *J Dermatolog Treat.* 2018;29(3):272-6.
- 20- Richardson NC, Kasamon YL, Chen H, Claro A, Ye J, Blumenthal GM *et al.* FDA approval summary: brentuximab vedotin in first-line treatment of peripheral T-cell lymphoma. *The Oncologist.* 2019;24:e180–e187
- 21 - Wu JH, Cohen BA, Sweren RJ. Mycosis fungoides in pediatric patients: clinical features, diagnostic challenges, and advances in therapeutic management. *Pediatric Dermatology.* 2020;37(1):18-28.
- 22- Crall CS, Rork JF, Delano S, Huang JT. Phototherapy in children: considerations and indications. *Clin Dermatol.* 2016;34(5):633-9.
- 23 - Virmani P, Levin L, Myskowski PL, Flores E, Marchetti MA, Lucas AS *et al.* Clinical outcome and prognosis of young patients with mycosis fungoides. *Pediatr Dermatol.* 2017;34(5):547-53.



FOTOTERAPIA EM PSORÍASE VULGAR

Fototerapia em psoríase vulgar

Ivonise Follador¹

1 • Introdução

A psoríase é uma doença inflamatória que atinge, em média, de 1% a 3 % da população, com picos de frequência entre 15-20 anos e 55-60 anos de idade. Vários fatores estão envolvidos em sua patogênese, especialmente genética, ambiente e infecções.

Ela é considerada a principal indicação para tratamento fototerápico, sendo indicada, sempre que possível, em paciente com mais de 10% de área corporal atingida, e que não responde a tratamentos tópicos. Usualmente, a fototerapia para psoríase é associada a outros tratamentos localizados ou sistêmicos.

2 • Modalidades de fototerapia para psoríase

Das diversas modalidades de fototerapia para psoríase, a mais indicada na atualidade é a fototerapia com radiação ultravioleta B de faixa estreita (RUVB-FE), também chamada *narrow band* (UVB-nb). O *excimer laser* (308 nm) também é muito utilizado, principalmente em lesões localizadas. A fototerapia com radiação ultravioleta A (PUVA) fica reservada para pacientes com placas psoriáticas espessas e/ou resistentes à RUVB-FE.

As lâmpadas de RUVB-FE emitem radiação com pico entre 311-313 nm e têm se mostrado mais eficazes que as de UVB banda larga, que praticamente não são mais utilizadas. Em psoríase, a RUVB-FE tem taxas de clareamento e remissão equivalentes à PUVA, com mais praticidade no uso e manejo, e menos efeitos colaterais, inclusive sem comprovações consistentes de efeito carcinogênico, até o momento.

Na avaliação detalhada do paciente, é importante observar suas condições socioeconômicas e aspectos como a distância de seu local de residência até o serviço de fototerapia, onde terá que frequentar de duas a três vezes na semana por um período prolongado.

Também é importante saber o nível de adesão do paciente ao uso de medicamentos e sua compreensão sobre diferentes elementos que são fundamentais para ampliar as chances de êxito do tratamento, como regularidade e cuidados no dia a dia, entre outros fatores.

¹ • Médica dermatologista (CRM 7.126 BA e RQE 2858). Mestre e doutora pela Universidade Federal da Bahia (UFBA). Pós-graduada em Psicossomática pelo IJBA. Médica preceptora aposentada do Serviço de Dermatologia do Complexo HUPES – UFBA, onde coordenou o Serviço de Fototerapia (1996-2016). Atualmente, é diretora médica e técnica da LUZ- Clínica de Dermatologia e Fototerapia Ltda.

Nos serviços, deve-se assegurar o adequado treinamento da equipe técnica, participando da educação médica continuada do paciente e favorecendo sua adesão, além da manutenção das câmeras e o controle com radiômetros, que devem ser feitos regularmente, em média, a cada três meses. As lâmpadas devem ser trocadas após 250-300 horas de uso ou quando ficarem escuras. E um detalhe: quando houver substituição, deve ocorrer uma redução de 20% nas doses em uso a fim de evitar queimaduras.

Com respeito à RUVB-FE, pode ser utilizada para as diversas formas moderadas a graves de psoríase, incluindo a psoríase guttata. As contraindicações são pacientes com xeroderma pigmentoso, lúpus eritematoso ou fotodermatoses. Deve-se dar atenção aos pacientes com história de tratamento com PUVA previamente, com contato com arsênico e radiação ionizante, pois têm maior risco de desenvolver câncer de pele.

Em pacientes com história de melanoma, câncer de pele não melanoma e de nevos atípicos os riscos versus benefícios deverão ser cuidadosamente avaliados. O mesmo critério deve ser adotado na orientação à avaliação sobre uso de medicamentos fotossensibilizantes, pois costumam levar a reações que, apesar de serem mais comuns quando associadas à UVA, também podem acontecer com UVB.

3 • Esquemas de tratamento

3.1 • RUVB-FE

Anamnese, exame físico completo, documentação fotográfica (se possível e permitida pelo paciente) e reavaliações médicas a cada dois ou três meses (ou antes, se necessário). Diante destes elementos iniciais, o médico fototerapeuta determinará o esquema terapêutico, a dose inicial, o número de sessões semanais e a dose de aumento, assim como a dose máxima.

Tudo deverá ser anotado na ficha de fototerapia. O esquema poderá ser alterado de acordo com a evolução do tratamento. O técnico (preferencialmente da área de enfermagem) responsável pela fototerapia deverá ser treinado, sendo atencioso e cuidadoso, recebendo o paciente e preenchendo (completando) a ficha apropriada, de acordo com a prescrição médica. Ele deverá discutir com o médico sobre qualquer dúvida ou achado durante as sessões.

Entre os cuidados fundamentais que devem ser ressaltados com a equipe e os pacientes, estão: necessidade, nas sessões de fototerapia, de manter o uso de proteção genital; uso de óculos com proteção contra UVA e UVB; uso de protetor solar na face (caso não apresente lesões na área); e diversos detalhes que serão abordados em capítulo à parte.

A orientação da Academia Americana de dermatologia (AAD), assim como de outras associações e serviços, é planejar a dose inicial e todo o esquema decorrente através da dose eritematosa mínima (DEM) ou por meio do fototipo de Fitzpatrick, sendo este o mais utilizado no dia a dia nos estabelecimentos de fototerapia do Brasil.

A dose inicial para psoríase pode variar de 150 a 400 mJ/cm², de acordo com fototipo. A dose de aumento costuma ser de 10% a 15%, em função da tolerância, até o máximo de 3 J/cm² (corpo) e 1J/cm² (face). Em fototipos altos (V e VI), essa dose máxima no corpo pode chegar a 5J/cm². A frequência das sessões costuma ser de duas a três sessões por semana.

Ressalte-se que entre duas e três vezes na semana, os resultados são similares. Porém, com apenas duas vezes na semana a demora é 1,5 maior para chegar ao mesmo resultado de clareamento de lesões do que com três vezes na semana (88 dias x 58 dias). Assim, é importante estimular a frequência de três vezes na semana, mas, muitas vezes, não é possível por questões práticas. Destaque-se que não há vantagens se o número de sessões semanais de RUVB-FE for superior a quatro.

Após 30 sessões sem resposta, a suspensão do tratamento deverá ser avaliada. Muitas vezes o paciente compareceu irregularmente ao tratamento fototerápico, não foi possível aumentar a dose e o resultado frustrante não pôde ser avaliado em 30 sessões irregulares, em decorrência destes fatos. Deste modo, o médico que faz as reavaliações periódicas deve avaliar a ficha clínica, analisar a frequência do paciente e conversar com a equipe técnica e a pessoa em tratamento.

A • Manutenção

Não existe consenso sobre dose de manutenção após clareamento total das lesões. Não se deve prolongar demais as sessões de manutenção, para evitar dose cumulativa desnecessária, mas, habitualmente, não se deve parar de vez. A conduta mais comum é, após melhora consistente, reduzir para duas vezes na semana, por quatro semanas. Depois, uma vez na semana outras quatro semanas e, por último, uma sessão a cada duas semanas.

Existem diversos esquemas sobre essa dose de manutenção. Os estudos clínicos revelam, em média, que com tratamento com RUVB-FE exclusivo os pacientes chegam a um PASI75 em 70% dos casos. A comparação de PUVA e RUVB-FE mostra resultados similares em três meses. Há indícios de que com a PUVA seja um pouco mais rápido e até com melhores resultados, porém, com mais efeitos colaterais decorrentes do uso do psoralênico oral.

B • Segurança

A tolerabilidade da fototerapia RUVB-FE é muito boa, podendo ocorrer eritema, prurido, xerose, ocasionalmente bolhas e reativação de herpes simples. Em longo prazo, pode surgir aumento teórico do risco de fotocarcinogênese. Contudo, por enquanto, os estudos de acompanhamento de até cinco anos não demonstraram associação de fototerapia RUVB-FE com melanoma ou câncer de pele não melanoma.

O tratamento dos efeitos colaterais dependerá do seu tipo e grau. Geralmente em um eritema mais persistente há a indicação de corticosteroides tópicos e mes-

mo seu uso sistêmico, se necessário. Durante o processo, os pacientes precisam receber cuidados e apoio, buscando-se estimular sua adesão ao tratamento e reduzir as taxas de abandono.

A eficácia da fototerapia depende da manutenção dos aumentos das doses (até a de clareamento total ou até a dose máxima, se necessário) e da frequência semanal de duas a três sessões, sempre se aproximando da dose eritemogênica. Por isso, torna-se mandatório explicar ao paciente que pode acontecer um eritema mais importante, não sendo essa situação motivo para abandonar ou suspender o tratamento.

Após o clareamento total, pode-se estacionar a dose por sessão nessa radiação última, não sendo necessário chegar à dose máxima. Tudo é dinâmico e individualizado, as regras e protocolos são fundamentais, mas cada paciente deverá ser avaliado e o esquema ajustado no decorrer das sessões.

C • Associações terapêuticas

Durante o tratamento fototerápico, o paciente deverá ser estimulado a utilizar hidratantes corporais neutros sem perfume no cotidiano. Durante as sessões, a utilização de óleo mineral ou de glicerol nas placas (principalmente as espessas) ajuda a aumentar a penetração da luz, pois reduz a interface “ar e camada córnea”, evitando a dispersão da luz.

Se o paciente estiver com prescrição de ácido salicílico, deverá usar à noite e lavar pela manhã antes de ir para a fototerapia. Há relatos de que o uso dessa substância próximo à sessão leva à diminuição da absorção da luz, devendo, portanto, ser evitado nessas circunstâncias.

O calcipotriol associado à fototerapia tem, até o momento, resultados controversos. Alguns estudos sugerem que leva à diminuição da absorção da luz e à degradação do análogo da vitamina D pela luz. Já o tazaroteno traz benefícios, segundo a literatura. Apesar de não estar disponível no Brasil, ressalte-se que esse produto também pode levar ao afinamento importante da pele e a favorecer queimaduras, devendo a dose da irradiação ser reduzida a um terço.

O metotrexato associado ao RUVB-FE traz benefícios, com um efeito sinérgico, principalmente com relação à resposta mais rápida e com menor dose cumulativa de radiação e metotrexato. Existem vários protocolos. Pode-se associar a fototerapia, até o paciente estar na plena resposta do metotrexato, ou seja, com 12 semanas poderá ser suspensa a fototerapia. Reitere-se que alguns autores preferem o contrário: parar o metotrexato e fazer a manutenção com a fototerapia, após o clareamento das lesões.

A acitretina associada ao RUVB-FE (Re- RUVB-FE) é eficaz, especialmente naqueles pacientes com placas espessas ou resistentes ao RUVB-FE. O indivíduo em tratamento deverá tomar a acitretina em dose baixa (10-25 mg ou 0,3 -0,5 mg/Kg/dia), preferencialmente duas semanas antes de iniciar a fototerapia.

Por sua vez, a dose da radiação deverá ser 30% menor do que a sugerida para o fototipo em tratamento. Após melhora e clareamento das lesões, a fototerapia poderá ser gradualmente suspensa, ou o inverso, se assim o paciente preferir, conforme avaliação individual em cada caso.

A ciclosporina associada à fototerapia RUVB-FE poderá ser utilizada em curto período (de até 3-4 semanas), nas doses de 3 a 5 mg/kg/dia, mas essa associação raramente é indicada. Ainda existem registros e estudos diversos da associação de fototerapia com uso de biológicos com resultados positivos para acelerar a resposta, porém, há necessidade de mais pesquisas em longo prazo.

Neste caso específico, pode-se iniciar a fototerapia enquanto se aguarda exames para introdução e escolha do biológico, e mantê-lo, após sua introdução, até uma melhora consistente do quadro clínico.

D • Particularidades (áreas especiais, gestantes, crianças)

As lâmpadas emitem radiação plena no meio e nas extremidades há diminuição dessa emissão, dificultando o tratamento de lesões em pernas. Se o paciente tem bom equilíbrio, poderá fazer a sessão em pé, sobre uma escada ou plataforma de madeira, para aproximar os membros inferiores do corpo da área onde a radiação é maior. Pode-se também fazer uma complementação nas lesões com aparelho portátil.

Não há contraindicações para grávidas e nutrízes, porém o uso prolongado, com doses acima de 2J/cm², pode levar à degradação do folato, tornando importante o monitoramento e a reposição. Também não há contraindicação para pacientes renais, hepatopatas ou portadores de HIV. É segura em crianças, porém depende da idade para que possa ficar na cabine e seguir as instruções.

Um resumo de protocolo está anexo como Tabela I (*Adaptação de Mehta H, Lim W, 2016; Zanolli M, Feldman SR, 2005 e experiência pessoal da autora*)

3.2 • PUVA

O termo PUVA refere-se ao uso de um agente fotossensibilizante (chamado psoralênico) para sensibilizar as células alvas aos efeitos da luz ultravioleta A no tratamento da Psoríase e de outras doenças cutâneas. Existem psoralênicos extraídos de plantas (furocumarínicos) e sintéticos. Essas substâncias atuam se intercalando entre a base de DNA pares e na formação cruzada do DNA, após a exposição à UVA, efetivamente impedindo sua replicação.

Esses agentes também facilitam a produção de espécies de oxigênio reativo, que danificam membranas celulares e resultam na morte celular. Podem ser administrados por via tópica (como creme, pomadas ou soluções misturadas na água do banho) ou por via sistêmica (oral).

O psoralênico mais utilizado no Brasil e nos Estados Unidos é o 8-metho-

xypsoralen (8-MOP). Por sua vez, na Europa, o 5-methoxypsoralen (5-MOP) é muito adotado por conta de seu menor poder fototóxico, assim como também é o trimethylpsoralen (TMP ou trioxalen) frequentemente utilizado para *bath* PUVA (banho de PUVA).

A eficácia da PUVA no tratamento da psoríase é bem documentada, com índices levemente superiores ou, no mínimo, iguais aos da RUVB-FE, que vem sendo cada vez mais adotada como sua substituta. Nos casos de psoríase palmo-plantar, a PUVA é, muitas vezes, a primeira escolha, por serem as lesões espessas, dificultando a penetração do RUVB-FE.

O uso tópico da PUVA é mais frequente em lesões isoladas e, principalmente, psoríase palmo plantar, podendo ser com 8-MOP de 0,1% a 0,5% % em solução, creme ou pomada, a depender da localização das áreas afetadas, se são finas ou espessas.

Na psoríase palmo plantar, pode-se chegar a 1,0%. Atenção para não passar nas regiões próximas, livres de lesões. Deverá ser aplicada a formulação cerca de 20 minutos antes da sessão de fototerapia PUVA com tópico e lavada imediatamente ao final, evitando-se exposição solar no decorrer do tratamento.

Utiliza-se muito no Brasil o uso do trioxalen para PUVA tópico com o objetivo de se evitar o efeito fototóxico maior do 8-MOP, considerando-se ser um país tropical e com forte incidência de radiação ultravioleta durante todo o ano. Por essa mesma razão, praticamente não se utiliza na região a PUVA *bath*.

Já o trioxalen pode ser formulado em pomada ou creme. Aplica-se também 0,1% para lesões da face, 0,5% para lesões corporais e 1% para lesões palmo-plantares. Deve-se ter atenção redobrada com lesões palmo-plantares finas (evitar a concentração de 1% nestes casos) e com a pele ao redor.

O emprego da PUVA tópica para lesões corporais extensas praticamente é a exceção nos serviços brasileiros, ficando reservado para lesões muito espessas, não responsivas à RUVB-FE e nos casos em que o indivíduo não possa fazer uso oral do psoralênico.

A PUVA oral em psoríase vulgar é eficaz no tratamento e indução da remissão, assim como na manutenção da melhora. Pode-se associar um retinóide (acitretina) com ampliação da probabilidade de resposta positiva de clareamento de pele, tanto comparado com PUVA sozinha ou com retinóide, também sozinha.

Habitualmente, recomenda-se uma diminuição das doses de retinóide e da radiação UVA. A eficácia da PUVA é inquestionável, mas seu abandono gradativo para tratamento da psoríase vulgar vem acontecendo por conta de facilidades decorrentes do emprego da RUVB-FE, com obtenção de resultados frequentemente comparáveis e sem os efeitos colaterais indesejáveis que o uso do psoralênico pode trazer.

Os efeitos colaterais do psoralênicos orais podem ser agudos, subagudos e crônicos. Eles incluem: fototoxicidade, náuseas, prurido, foto-onicólise, mela-

noníquia, aparecimento de lesões lentiginosas e fotocarcinogênese. O risco de carcinoma basocelular não é significativamente aumentado, mesmo com doses elevadas de UVA. O risco de carcinoma espinocelular é aumentado primariamente em pacientes que receberam mais de 350 tratamentos com PUVA. O risco de melanoma com PUVA é incerto, com resultados contraditórios em estudos americanos e europeus.

As contraindicações para PUVA são em crianças menores de 10 anos, mulheres grávidas e em fase de amamentação, e pacientes com história pessoal de melanoma, lúpus eritematosos e xeroderma pigmentoso.

Orienta-se seu uso com cuidados e avaliação: em jovens entre 10 e 18 anos e em pacientes com história pessoal de nevo displásico, câncer de pele não melanoma, fotossensibilidade, exposição prévia a agentes carcinogênicos (arsênio, radioterapia ou similar) ou uso de medicações imunossupressoras.

A adoção de medicamentos com potencial de fototoxicidade na faixa de UVA deverá ser bem avaliada. E deve haver um fator cuidadosamente ponderado para indicar o tratamento com PUVA. Produtos, como tiazídicos, tetraciclínas e derivados, bem como diversos outros, deverão ser evitados no tratamento com PUVA (vide capítulo sobre manejo e efeitos colaterais).

A Tabela II resume o protocolo sugerido para PUVA oral em psoríase vulgar e foi baseada em documento da AAD, publicado no JAAD, em 2019. Alerta-se para os riscos de protocolos que começam com doses muito altas para PUVA e para RUVB-FE.

Nos casos de psoríase palmo-plantar clássica, a modalidade preferida é a “PUVA pé e mão”, pois as lesões são, geralmente, espessas e não respondem tão bem à RUVB-FE. Nas situações em que as lesões são finas, pode ser tentada a RUVB-FE localizada.

No caso da PUVA pé e mão, o psoralênico poderá ser tópico ou oral, de acordo com orientação acima. Sugere-se iniciar com 0,5 J em cada área da máquina (luzes mão superior, luzes mão inferior, luzes pé superior, luzes pé inferior), de acordo com a presença de lesões. O aumento deverá ser de 0,5 J a cada uma ou duas sessões. A dose máxima deverá ser por sessão de 4 J por área da máquina pé e mão.

4 • Conclusão

A fototerapia para psoríase é tratamento eficaz, com preferência atualmente para RUVB-FE, com excelentes resultados terapêuticos. A PUVA fica reservada para lesões muito espessas ou não respondedoras a RUVB-FE. Importante seguir protocolos e medidas de segurança e acompanhamento.

Bibliografia

1. Caleb Jeon BS, Nakamura M. "Two-step phototherapy" for treatment-resistant psoriasis on the lower extremities. *J Am Acad Dermatol*. 2017;77(4):e101
2. Elmetts CA, Lim HW, Stoff B, Connor C, Cordoro KM, Lebwohl M, *et al*. Joint American Academy of Dermatology-National Psoriasis Foundation guidelines of care for the management and treatment of psoriasis with phototherapy. *J Am Acad Dermatol*. 2019;81(3):775-804.
3. Lapolla W, Yentzer BA, Bagel J, Halvorson CR, Feldman SR. A review of phototherapy protocols for psoriasis treatment. *J Am Acad Dermatol*. 2011;64(5):936-49.
4. Mehta D, Lim HW. Ultraviolet B phototherapy for psoriasis: review of Practical Guidelines. *Am J Clin Dermatol*. 2016;17(2):125-33.
5. Morita A. Current developments in phototherapy for psoriasis. *J Dermatol*. 2018;45(3):287-92.
6. Zanolli M, Feldman SR. Phototherapy treatment protocols for psoriasis and other phototherapy responsive dermatoses. Second edition. Taylor & Francis, 2005.

7. Zhang P, Wu MX. A clinical review of phototherapy for psoriasis. *Lasers Med Sci.* 2018;33(1):173-180.

ANEXO 1

Tabela I - Sugestão de protocolo para tratamento de psoríase vulgar com radiação ultravioleta B banda estreita (RUVB-FE)

(Adaptação de Mehta, H. & W. Lim, 2016; Zanolli M & Feldman SR 2005 e experiência pessoal da autora)

1. Esclarecimentos, tempo para perguntas. Termo de consentimento assinado. Visita à sala de fototerapia e demonstração da cabine.
2. Determinar fototipo. Conversar sobre sensibilidade ao sol – luz.
3. O paciente deverá retirar as roupas. Os homens utilizarão sempre cuecas ou sungas ou suportes atléticos para área genital, uma meia grossa preta poderá ser usada também, assim como papel laminado. O óleo mineral poderá ser utilizado nas lesões espessas. Ele é apenas adjuvante nos casos de placas grossas. Nos casos de psoríase guttata ou outras dermatoses, não há necessidade.
4. Proteção ocular em todos os pacientes dentro da cabine. Exceções serão avaliadas pelo médico responsável.
5. Periodicamente a câmera de UVBNB deverá ser ajustada (tabela padrão), após medida da radiação pelo UVB meter.
6. A dose inicial deve ser baseada no fototipo, conforme abaixo.

Fototipo*	Dose inicial*	Tempo inicial Calculado para cada máquina, periodicamente*
I	150 mj/cm ²	
II	150 mj/cm ²	
III	250 mj/cm ²	
IV	250 mj/cm ²	
V	400 mj/cm ²	
VI	400 mj/cm ²	

*Para cálculo do tempo usar a tabela apropriada para essa transformação das medidas ou a seguinte fórmula:

$TEMPO \text{ segundos} = DOSE \text{ mj/cm}^2 / IRRADIAÇÃO \text{ mWATTS/cm}^2$. (Observação: nos serviços que têm apenas uma placa de RUVB-FE com seis lâmpadas, o cálculo deverá ser dividido em partes iguais – frente e verso).

7. Ajustar o tempo no painel. Mostrar ao paciente.
8. O paciente deverá ficar no centro da cabine, com os braços estendidos ao lado do corpo. Cheque novamente o uso dos óculos.
9. Instrua o paciente a sair da cabine após desligamento luzes ou em caso de desconforto por queimadura ou outras sensações incômodas.
10. Informar o paciente que as portas da cabine não são trancadas e que a qualquer momento poderão ser abertas.
11. **Iniciar tratamento** – sessão: o técnico deverá dar toda atenção ao paciente durante o tratamento, perguntando se está tudo bem, informando o tempo que falta etc. Ao final, a pessoa em tratamento deverá assinar ficha da fototerapia, confirmando atendimento
12. **Tratamentos subsequentes:** O tratamento com RUV-BE para psoríase deverá ser preferencialmente de três vezes na semana ou conforme orientação médica. Em caso de menos de três sessões semanais, deverá haver orientação específica da equipe médica sobre aumento da dose. Nas consultas subsequentes, o paciente deve ser questionado sobre vermelhidão (eritema) e maior sensibilidade da pele na noite anterior à sessão. Essa informação deverá ser registrada na ficha da fototerapia. Revisões médicas são necessárias periodicamente!
13. Aumento da dose em cada sessão, de acordo com avaliação

Fototipo	Aumento dose	Tempo do aumento de dose Calculado periodicamente para cada máquina
I	100 mj/cm ² ou 10-15% dose anterior	
II	100 mj/cm ² ou 10-15% dose anterior	
III	125 mj/cm ² ou 10-15% dose anterior	
IV	125 mj/cm ² ou 10-15% dose anterior	
V	150 mj/cm ² ou 10-15% dose anterior	
VI	150 mj/cm ² ou 10-15% dose anterior	

14. Não exceder a dose máxima por sessão indicada

Fototipo	Dose máxima corpo	Tempo equivalente à dose máxima Calculado periodicamente para cada máquina
I	3 j/cm ²	
II	3 j/cm ²	
III	3J/cm ²	
IV	3J/cm ²	
V	3 a 5 J/cm ²	
VI	a 5 J/cm ²	

15. Para sessões subsequentes, depende do intervalo entre as sessões

Intervalo	Ajuste da dose
4-7 dias	Manter a mesma dose
8 - 14 dias	Diminuir 25% da dose
15 - 30 dias	Diminuir 50%
> 30 dias	Reiniciar

16. **Terapia de manutenção:** Após melhora consistente, reduzir para duas vezes na semana, por quatro semanas. Depois, uma vez na semana, outras quatro semanas, e por último, uma vez a cada duas semanas. Existem esquemas diversos sobre essa dose de manutenção, a

individualização é importante. Se possível, documentar fotograficamente a melhora e enviar relatório para o médico que encaminhou para fototerapia.

ANEXO 2

Tabela II – Sugestão de protocolo de PUVA oral para tratamento de Psoríase vulgar

(Adaptado da orientação da Academia Americana de dermatologia, Elmetts CA et al., JAAD, 2019)

Todo paciente designado para o protocolo de PUVA oral deverá ter uma explicação introdutória sobre fototerapia, psoralênico, possíveis efeitos colaterais, equipamentos, rotinas da clínica, os horários e sobre segurança. Os exames prévios devem ser checados, incluindo-se no mínimo hemograma, FAN e enzimas hepáticas. Deve ser determinado o fototipo, segundo Fitzpatrick.

1. É fundamental o uso de proteção ocular em todos pacientes e a cobertura da área genital nos homens.
2. O paciente deverá utilizar protetor solar de amplo espectro no rosto, em grande quantidade, de preferência, no mínimo, meia hora antes da fototerapia. Casos específicos de lesões na face serão orientados pelo médico. O uso do protetor solar e de óculos escuros deverá ser obrigatório no dia a dia do paciente ao sair de casa e se expor ao Sol. Evitar o abuso de exposição solar.
3. Dose de psoralênico oral 8-Mop (methoxypsoraleno) = 0,4 a 0,6 mg/Kg. Sugestão de: 10 mg para menos de 30 Kg; 20 mg para 31-65 kg; 30 mg para 66-91 Kg; e 40 mg para acima de 91 kg. O ideal é iniciar com dose mais baixa e aumentar após duas a três semanas, com revisão clínica e laboratorial.
4. O tratamento deverá ser ministrado duas vezes na semana, em dias não consecutivos, de acordo com indicação médica.
5. O paciente deverá tomar as cápsulas entre uma hora e meia a duas horas antes da fototerapia. Poderá fracionar em duas tomadas espaçadas (em meia hora uma da outra). A primeira deve ser duas horas e meia antes e a segunda duas horas antes da fototerapia. Esse fracionamento é indicado apenas quando ocorrer náuseas, vômitos e mal-estar decorrentes de dose única. Deverá ser ingerido com alimento ou leite.
6. A lista de medicações em uso pelo paciente deverá constar na ficha e deverá ser atualizada sempre que necessário.
7. **Tempo de início:** calculado pelo valor da radiação da máquina para chegar ao tempo em joules. A máquina deverá ser reavaliada através de dosímetro periodicamente (recomendado: a cada três meses). Esses valores deverão ser anotados em ficha própria.

Tipo de pele	Início J/cm ²	Tempo
I	0,5	
II	1,0	
III	1,5	
IV	2,0	
V	2,5	
VI	3,0	

Aumento de dose

Tipo de pele	Início J/cm ²	Tempo
I	0,5	
II	0,5	
III	1,0	
IV	1,0	
V	1,5	
VI	1,5	

Dose máxima por sessão PUVA sistêmica

Tipo de pele	Início J/cm ²	Tempo
I	8,0	
II	8,0	
III	12,0	
IV	12,00	
V	20,00	
VI	20,00	

Para casos de falta ao tratamento

De 5 a 7 dias	De 8 a 14 dias	Com 15 a 30 dias	Com mais e 30 dias
Manter a dose.	Diminuir em 25%	Diminuir em 50 %	Começar do início

Observação: Nos serviços que tem apenas uma placa de PUVA com seis lâmpadas, todo o cálculo deverá ser dividido em partes iguais (frente e verso).



FOTOTERAPIA NO VITILIGO

Fototerapia no vitiligo

Daniela Alves Pereira Antelo¹

1 • Introdução

Entre as opções terapêuticas disponíveis para o tratamento do vitiligo, a fototerapia tem papel protagonista, desde a introdução da modalidade PUVA (uso de psoraleno + RUV-A), em 1948. Embora a PUVA seja eficaz, ela tem inúmeras limitações incluindo efeito fototóxico, náuseas e risco potencial de carcinogênese.

Assim, a fototerapia com radiação UVB de banda estreita (RUV-B BE), de 311-313nm, desde 1997, gradualmente substituiu a fototerapia PUVA e se tornou a principal indicação de tratamento para o vitiligo. Há menor dose cumulativa de radiação, menos efeitos colaterais e maior eficácia. Além disso, melhora a qualidade de vida dos pacientes.

Diferentes esquemas fototerápicos são descritos na literatura. Isto fez com que, em 2017, o *Vitiligo Working Group Phototherapy Committee* (Mohammad TF *et al.*) se reunisse, incluindo *experts* de diferentes locais do mundo, a fim de delinear um modelo para facilitar o emprego prático da fototerapia. Algumas destas diretrizes fazem parte deste Manual.

2 • Como e quando empregar a fototerapia no vitiligo

A • Indicações da fototerapia

- Vitiligo não segmentar (especialmente a forma clínica generalizada), seja instável (com lesões em progressão) ou estável.
- Vitiligo não segmentar localizado que não responde ao tratamento tópico.
- Vitiligo Segmentar de início recente.

B • Áreas do corpo mais responsivas à fototerapia

- Nesta ordem: face e pescoço, seguidos de tronco, extremidades, mãos e pés.
- A repigmentação costuma ser mais intensa na face do que no tronco e extremidades, bem como nos pacientes com fototipos mais elevados (IV e V).

C • Pacientes com melhor resposta

- Pacientes com fototipos acima de III.

¹ • Mestre e doutora em Dermatologia pela Universidade Federal do Rio de Janeiro (UFRJ); professora adjunta de dermatologia da Universidade Estadual do Rio de Janeiro (UERJ); membro titular da SBD, AAD, EADV, *European Society of Photodermatology e Global Vitiligo Foundation*.

- A repigmentação costuma ser mais intensa na face do que no tronco e extremidades (devido à existência de folículos pilosos em maior quantidade na face e menor nas extremidades) e nos pacientes com fototipo mais elevados (IV e V).

3 • Contraindicações à fototerapia

- Doenças fotossensibilizantes e uso de medicamentos com risco de fotossensibilidade.

4 • Fototerapia localizada x em cabine

- **Localizada:** recomendada para poucas e escassas lesões. (RUVB-BE, *Luz Excimer ou Laser Excimer*)
- **Em cabine:** recomendada para lesões extensas ou generalizadas.

5 • Equipamentos

- Existem vários modelos para fototerapia de RUV-B BE. O mais comum é a cabine com lâmpadas verticais, utilizada em clínicas. Elas possuem de 24 a 48 lâmpadas e se destinam ao tratamento de diferentes áreas, simultaneamente. A intensidade da luz é menor nas extremidades e maior no centro.
- Os pacientes com lesões nos pés, por exemplo, podem permanecer dentro da cabine, de pé, sobre um banco, para assegurar o tratamento das extremidades distais.
- Mãos e pés podem ser tratados, também, nas unidades de fototerapia *Hand-Foot*, recebendo dose extra de radiação nestas áreas após o tratamento *full-body* na cabine. Existem modelos para uso domiciliar portáteis ou formados por um painel de poucas lâmpadas verticais.

6 • Tratamento em crianças

- Não há consenso sobre a idade de início da fototerapia RUVB-BE em crianças. De qualquer modo, é necessária cooperação da criança durante a aplicação, ainda que seja breve, o que costuma ocorrer entre seis e dez anos.
- O tratamento com psoralenos locais (PUVA tópico) pode ser feito em crianças. Com psoralenos orais (PUVA oral), somente acima de 12 anos.

7 • Tratamento em gestantes

- Os trabalhos demonstraram segurança no tratamento com RUVB-BE em gestantes com psoríase, quando as doses de radiação utilizadas são mais altas do que no vitiligo. Desta forma, o tratamento pode ser realizado em gestantes.

8 • Modalidades de fototerapia: RUV-B BE e PUVA

- A fototerapia com RUV-B de banda estreita (311-313nm) é o tratamento de primeira linha para vitiligo generalizado. Seu uso teve início em 1997.
- Ela se tornou a primeira escolha terapêutica para pacientes acima de seis anos e para vitiligo de moderado a extenso, de acordo com recomendação do *British Photodermatology Group*, em 2004 (Ibbotson SH *et al.*).
- Este mecanismo de ação não tem gerado efeitos adversos e está associado à menor dose cumulativa de radiação, mostrando-se mais eficaz e seguro do que a modalidade PUVA.
- A seguir, apresentamos na Tabela 1 o detalhamento de protocolo de aplicação de fototerapia RUV-B em pacientes em tratamento para vitiligo.

Tabela 1 - Protocolo de aplicação de fototerapia RUV-B BE para vitiligo (1)

Frequência da administração:

- Duas ou três vezes por semana.

Dose inicial:

- 150 a 200mJ/cm² (independentemente do fototipo), com incrementos de 10% a 20% por sessão.

Dose máxima:

- 1500 mJ/cm² (face).
- 3000 mJ/cm² (corpo).

Tempo máximo de tratamento:

- Indeterminado, mas deve-se ter cautela com pacientes de fototipos I a III.

Tempo mínimo de tratamento para determinar ausência de resposta:

- 48 sessões ou, em média, seis meses.
- Há respondedores lentos, e para eles esse período mínimo pode ser de até 72 sessões.

Ajuste de dose com base em eritema da mancha acrômica:

- Sem eritema: aumento da dose em 10%-20%.
- Eritema assintomático: manter a dose.
- Eritema sintomático (inclui bolhas e dor): interromper até regredirem os sintomas e reintroduzir com última dose tolerada.

Efeitos colaterais:

- Eritema e queimação, com surgimento eventual de bolhas, quando há superdosagem.
- Xerose e prurido podem ocorrer.
- Em longo prazo, não há evidência científica de risco de carcinogênese.

Ajuste de dose após faltas:

- Até uma semana: manter a dose.
- Até duas semanas: reduzir a dose em 25%.
- Até três semanas: reduzir a dose em 50%.
- Intervalo maior que três semanas: reiniciar na dose inicial.

Ajuste de dose após troca de lâmpadas:

- Reduzir dose em 10%-20%.

Avaliação de resposta:

- Com fotografias seriadas, de três em três meses ou em escalas validadas como VASI (*Vitiligo Area Scoring Index*) ou VETF (*Vitiligo European Task Force*).

Desmame após resposta satisfatória*:

- Duas vezes por semana no primeiro mês.
- Uma vez por semana no segundo mês.
- Quinzenalmente no terceiro mês.
- Após quatro meses, suspender.

Idade mínima para fototerapia:

- Indefinido, desde que tenha capacidade de permanecer na cabine (normalmente de 6 a 10 anos).

Áreas especiais:

- Cobrir a face, se não houver lesão, e proteger a genitália masculina.
- Aplicar filtro solar na aréola das mamas de mulheres.

**Obs: Os inibidores de calcineurina podem ser usados duas vezes por semana como terapia de manutenção após a repigmentação das lesões com fototerapia.*

- Os estudos mostram que quanto maior o tempo de tratamento, melhor a resposta. Os pacientes devem ser estimulados à adesão para obtenção dos resultados, por pelo menos seis meses.
- Para ilustrar, uma recente revisão sistemática feita por Bae *et al.* (2020), sobre a fototerapia exclusiva com RUV-B BE (n=1201), concluiu um mínimo de resposta de 25% de repigmentação das manchas em 74% dos pacientes tratados durante seis meses; e até mais de 75% de repigmentação das manchas em 36% dos pacientes em um ano de tratamento.

9 • Outras modalidades: Luz e Laser Excimer

- O *Laser Excimer* 308-nm pode gerar repigmentação mais rápida nas manchas de vitiligo frente à RUV-B BE, embora os estudos não encontrem diferença ao fim do tratamento. Talvez a resposta seja mais rápida, mas não melhor.

- Com emissão próxima à RUV-B de banda estreita (luz policromática), o uso do Laser de 308nm (monocromático) induz efeitos biológicos parecidos à RUVB-BE. Esta modalidade permite tratar seletivamente lesões localizadas, com alto grau de repigmentação, embora ainda com custo elevado.
- A principal vantagem seria, portanto, a rapidez do resultado, embora ainda em longo prazo (acima de 20 sessões) os resultados sejam equivalentes entre o laser e a fototerapia convencional com RUVB-BE. Alguns pacientes não responsivos à fototerapia convencional apresentam repigmentação com o uso do laser. Entretanto, ela não evita a recorrência de outras lesões nas áreas não tratadas e não gera imunomodulação sistêmica.
- Sua associação com tacrolimus tópico, inibidor de calcineurina, acelera os resultados. Eritema e, eventualmente, bolhas, podem ocorrer. Nos casos do Laser 308nm-excimer (uma forma de laserterapia) e da Luz 308-nm Excimer (uma forma de fototerapia), ambos podem ser usados no tratamento de lesões localizadas de vitiligo. Nestes casos, a luz é aplicada exclusivamente sobre a lesão, utilizando-se uma máscara.
- Alguns estudos randomizados e cegos apontaram eficácia semelhante entre o laser e a luz. O custo não é equivalente, uma vez que o do laser é mais alto do que o da luz, além da manutenção mais dispendiosa (troca do gás). O tratamento é feito, em média, duas vezes por semana.

10 • Tratamento combinado

- Devido à patogênese complexa, a melhor abordagem terapêutica no vitiligo é o tratamento combinado. O tratamento tópico pode ser feito com corticosteróides e/ou inibidores de calcineurina. O tratamento oral combinado com fototerapia inclui antioxidantes, como *Extrato de Polypodium leucotomos*, ácido alfa-lipoico e Ginkgo Biloba, além de corticóide oral em mini-pulso.
- O efeito dos inibidores da Janus Kinase parece ser maior quando combinado com a fototerapia UVB-NB. A fototerapia pode ser combinada com o tratamento cirúrgico, estimulando a repigmentação da área tratada após a intervenção.
- Para saber mais sobre as opções, consulte o “Consenso Brasileiro de Tratamento do Vitiligo”, divulgado pela Sociedade Brasileira de Dermatologia (SBD), em 2020.

11 • Segurança em longo prazo e risco de carcinogênese

- O risco de câncer cutâneo não-melanoma e melanoma não é maior nos pacientes submetidos à fototerapia com RUV-B BE em relação à população em geral. Não há dados humanos suficientes para precisar informações sobre a dosagem máxima segura de RUVB-BE.

- Desta forma, paciente que já se submeteu a tratamento prévio com esta modalidade pode realizar novo ciclo, em caso de recidiva. Além disto, o risco em longo prazo de carcinogênese com a terapia de RUVB-BE no vitiligo é menor do que o risco de carcinogênese com esta terapia para tratamento de psoríase, porque a dose de radiação por tratamento é menor.
- Como não há evidências de que esteja associada, em longo prazo, ao aumento de risco de câncer de pele em pacientes com vitiligo, a fototerapia com RUVB-BE é considerada um tratamento seguro.

12 • Conclusão

- A fototerapia é reconhecidamente um tratamento eficaz para o vitiligo. É necessária orientação e compreensão do paciente quanto ao tempo de tratamento e expectativa. Com a técnica adequada e o tratamento combinado, podemos ter sinais de repigmentação na maioria dos pacientes.

Bibliografia

1. Bae JM, Ju HJ, Lee RW, Oh SH, Shin JH, Kang HY, *et al.* Evaluation for skin cancer and precancer in patients with vitiligo treated with long-term narrowband UV-B phototherapy. *JAMA Dermatol.* 2020.
2. Bae JM, Jung HM, Hong BY, Lee JH, Choi WJ, Lee JH, *et al.* Phototherapy for vitiligo: a systematic review and meta-analysis. *JAMA Dermatol.* 2017;153(7):666-74.
3. Cavalie M, Ezzedine K, Fontas E, Montaudie H, Castela E, Bahadoran P, *et al.* Maintenance therapy of adult vitiligo with 0.1% tacrolimus ointment: a randomized, double blind, placebo-controlled study. *J Invest Dermatol.* 2015;135(4):970-4.
4. Hamzavi I, Jain H, McLean D, Shapiro J, Zeng H, Lui H. Parametric modeling of narrowband UV-B phototherapy for vitiligo using a novel quantitative tool: the Vitiligo Area Scoring Index. *Arch Dermatol.* 2004 Jun;140(6):677-83.
5. Mohammad TF, Al-Jamal M, Hamzavi IH, Harris JE, Leone G, Cabrera R, *et al.* The Vitiligo Working Group recommendations for narrowband ultraviolet B light phototherapy treatment of vitiligo. *J Am Acad Dermatol.* 2017;76(5):879-88.
6. Ibbotson SH, Bilsland D, Cox NH, Dawe RS, Diffey B, Edwards C, *et al.* An update and guidance on narrowband ultraviolet B phototherapy: a British Photodermatology Group Workshop Report. *Br J Dermatol.* 2004;151(2):283-97.
7. Komen L, da Graça V, Wolkerstorfer A, de Rie MA, Terwee CB, van der Veen JP. Vitiligo Area Scoring Index and Vitiligo European Task Force assessment: reliable and responsive instruments to measure the degree of depigmentation in vitiligo. *Br J Dermatol.* 2015 Feb;172(2):437-43.
8. Le Duff F, Fontas E, Giaccherio D, Sillard L, Lacour JP, Ortonne JP, *et al.* 308-nm excimer lamp vs. 308-nm excimer laser for treating vitiligo: a randomized study. *Br J Dermatol.* 2010;163(1):188-92.
9. Lommerts JE, Uitentuis SE, Bekkenk MW, de Rie MA, Wolkerstorfer A. The role of phototherapy in the surgical treatment of vitiligo: a systematic review. *J Eur Acad Dermatol Venereol.* 2018;32(9):1427-35.

10. Lopes C, Trevisani VF, Melnik T. Efficacy and safety of 308-nm monochromatic excimer lamp versus other phototherapy devices for vitiligo: a systematic review with meta-analysis. *Am J Clin Dermatol*. 2016;17(1):23-32.
11. Middelkamp-Hup MA, Bos JD, Rius-Diaz F, Gonzalez S, Westerhof W. Treatment of vitiligo vulgaris with narrow-band UVB and oral Polypodium leucotomos extract: a randomized double-blind placebo-controlled study. *J Eur Acad Dermatol Venereol*. 2007;21(7):942-50.
12. Nicolaidou E, Antoniou C, Stratigos A, Katsambas AD. Narrowband ultraviolet B phototherapy and 308-nm excimer laser in the treatment of vitiligo: a review. *J Am Acad Dermatol*. 2009;60(3):470-7.
13. Pacifico A, Leone G. Photo(chemo)therapy for vitiligo. *Photodermatol Photoimmunol Photomed*. 2011;27(5):261-77.
14. Phan K, Phan S, Shumack S, Gupta M. Repigmentation in vitiligo using janus kinase (JAK) inhibitors with phototherapy: systematic review and Meta-analysis. *J Dermatolog Treat*. 2020:1-5.
15. Speckaert R, van Geel N. Vitiligo: an update on pathophysiology and treatment options. *Am J Clin Dermatol*. 2017;18(6):733-44.
16. Westerhof W, Nieuweboer-Krobotova L. Treatment of vitiligo with UV-B radiation vs topical psoralen plus UV-A. *Arch Dermatol*. 1997;133(12):1525-8.
17. Yones SS, Palmer RA, Garibaldinos TM, Hawk JL. Randomized double-blind trial of treatment of vitiligo: efficacy of psoralen-UV-A therapy vs Narrowband-UV-B therapy. *Arch Dermatol*. 2007;143(5):578-84



HIPOMELANOSE MACULAR PROGRESSIVA

Hipomelanose macular progressiva

Luna Azulay-Abulafia¹

1 • Introdução

Ficou consagrada a nomenclatura de Hipomelanose Macular Progressiva (HMP) para designar uma hipopigmentação primária adquirida. Descrita em pacientes mestiços das Antilhas, no ano de 1988, recebeu várias denominações, sendo chamada pelo próprio pesquisador que a identificou como hipomelanose maculosa idiopática do mestiço melanodérmico de Guillet-Helenon ou discromia crioula (créole) (1997).

De fato, fazer uma modificação no nome dado a essa hipocromia adquirida evitando a palavra progressiva pode soar melhor para o paciente. Assim, pode-se pensar no futuro denominar o quadro de Hipomelanose Maculosa Idiopática, evitando o adjetivo. Ainda com relação à nomenclatura, na língua portuguesa a melhor denominação seria Hipomelanose Maculosa ao invés de usar a palavra macular. Entretanto o uso e a facilidade da busca na bibliografia nos faz manter a denominação usada no título do trabalho.

Sua epidemiologia é desconhecida no Brasil, entretanto não é infrequente. Publicação em 2010, de Duarte *et cols.*, encontrou predomínio em brancos. É mais frequente em pacientes adultos jovens, principalmente mulheres, acometendo, especialmente, o tronco anterior e posterior.

Caracteriza-se clinicamente por máculas arredondadas, hipopigmentadas, mal definidas, assintomáticas, distribuindo-se de forma confluyente e simétrica no tronco anterior e posterior, podendo atingir braços, coxas e abdômen, sem processo inflamatório prévio. Raramente ocorre descamação fina. Pode comprometer a região cervical e as extremidades nas suas porções proximais.

É provável a auto resolução do quadro após alguns anos, visto não ser observado em faixas etárias mais avançadas. Em microscopia eletrônica, percebeu-se a modificação nos melanossomos destes pacientes, passando da morfologia negroide para a caucasoide, justificando essa hipopigmentação.

Alguns estudos atribuíram a participação do *Propionibacterium acnes* na sua patogênese, identificado por fluorescência coral à lâmpada de Wood, justificando o uso de ciclinas orais no seu tratamento, além da fototerapia. Os principais diagnósticos diferenciais são pitiríase versicolor, micose fungoide hipocrômica e pitiríase alba extensa, requerendo exames complementares como o micológico direto e o histopatológico, em casos duvidosos.

¹ • Professora associada de Dermatologia da Universidade Estadual do Rio de Janeiro (UERJ); professora do Curso de Dermatologia do IDPRDA; mestre e PhD em Dermatologia pela Universidade Federal do Rio de Janeiro (UFRJ); e coordenadora do Setor de Fototerapia e da UDA de Dermatologia do HUPE-UERJ.

Pacientes acometidos queixam-se de comprometimento da sua qualidade de vida, com diminuição na autoestima. Daí a necessidade da busca de tratamento efetivo.

2 • Modalidades de fototerapia para a HMP

Os tratamentos empregando a fototerapia, descritos na literatura, são a PUVA ou a RUVB-FE (radiação ultravioleta B - faixa estreita ou chamada em inglês *narrow band- NB UVB*). No trabalho de Duarte *et cols*, 20 pacientes foram tratados com PUVA e 37 com UVB-BE, sem diferença estatística nos resultados obtidos pelos dois grupos.

Em 46 dos pacientes da amostra total, a melhora foi superior a 50%, na 16ª sessão. Em 37, a melhora foi acima de 80%. Dos 25 pacientes contactados após a alta, 28% se mantiveram sem lesão. Portanto, a recidiva das lesões é esperada após a suspensão do tratamento. Esse desfecho deve ser esclarecido ao paciente.

Há uma publicação de Chung (2007), relatando um caso tratado com RUVB-FE, com dose inicial de 100mj/m² e aumento de 50mJ/cm² por 20 sessões. Pelo fato de a RUVB-FE dispensar o uso de psoraleno oral, é atualmente a escolha para o tratamento.

Também foi descrito o emprego de UVA com fluticasona creme 0,05% uma vez ao dia, com sua eficácia comparada ao tratamento combinado de peróxido de benzoila hidrogel a 5% à noite e clindamicina loção a 1%, pela manhã. A terapêutica incluiu ainda exposição a UVA com 55 cm de distância, por 20 minutos, três vezes por semana, durante 14 semanas, com uma dose aplicada de 233J/m².

O tronco do paciente foi dividido pela metade, sendo aplicadas as diferentes terapêuticas em cada lado. Os autores consideraram que a repigmentação foi mais intensa no lado tratado com terapia antibacteriana, indiretamente reforçando a hipótese da participação do *Propionibacterium acnes*.

Santos e cols na Bahia, fizeram um estudo duplo cego randomizado placebo com uma amostra de 23 pacientes. O grupo A, com 13 pessoas, foi tratado com associação peróxido de benzoila com clindamicina e exposição solar. Já o grupo B, composto por dez pacientes, fez uso de placebo. Poucos pacientes fizeram exposição solar como orientado. Os pacientes com a combinação tiveram melhor resposta ao tratamento.

A seguir, são descritas as diversas modalidades de fototerapia, com a especificação apenas do protocolo de RUVB-BE.

3 • Esquemas de tratamento

A • Fototerapia UVB-BE na hipomelanose idiopática do tronco

Frequência da administração

- Duas vezes por semana.

Dose inicial

- RUVB-FE, iniciando com 200 a 100mJ/cm² (de acordo com o fototipo), com incrementos de 10% a 20% por sessão. Oito a 20 sessões em média são suficientes (segundo a resposta terapêutica).

Tempo de tratamento

- Na dependência da resposta ao tratamento, em geral, máximo de 20 sessões. Repetir ciclos de fototerapia de acordo com a recidiva.

Efeitos colaterais

- Prurido e xerose.

Avaliação de resposta

- Fotografias no início e fim do tratamento.

Desmame após resposta satisfatória

- Uma vez por semana, por quatro semanas, orientar para exposição solar regular.

B • Manutenção (após remissão)

Pode ser realizada com emolientes, para aplicação diária, após o banho com sabonetes também hidratantes com pH próximo ao da pele, como os chamados *syndet*. Orientar que seja evitada a exposição solar regular, para que não haja eventos adversos em curto ou longo prazos.

C • Melhora obtida após o tratamento

A fototerapia com RUVB-FE (NB UVB) se mostrou eficaz, uma vez que, em poucas semanas, os pacientes apresentaram melhora clínica, com baixa incidência de efeitos colaterais. Entretanto, com frequência ainda não estimada, pode ocorrer recidiva. A publicação de Thng e cols aponta para uma recaída mais precoce naqueles tratados com fototerapia em relação aos tratados com antibióticoterapia tópica e/ou peróxido de benzoila. Entretanto, a debilidade metodológica do estudo reside no fato de que não foi colocada de forma específica essa última modalidade de tratamento, além da conclusão não estar de acordo com o proposto nos seus objetivos.

D • Melhora na qualidade de vida

A melhora clínica evidente ao longo do tratamento, permite aos pacientes o desenvolvimento de atividades sociais, com melhora da autoestima, com consequente melhora na sua qualidade de vida.

4 • Conclusão

Na medida da disponibilidade o uso da RUVB-FE continua sendo uma forma segura e eficaz do tratamento para a Hipomelanose Macular (Maculosa) Idiopática do tronco, com os esquemas terapêuticos aqui apresentados.

As remissões são satisfatórias, o que não impede a recidiva, sendo necessários novos ciclos de fototerapia. Outra modalidade terapêutica, com a associação de peróxido de benzoila e clindamicina tópica, pode ser útil na inviabilidade da fototerapia.

Bibliografia

1. Guillet G, Guillet MH. Creole dyschromia or idiopathic macular hypomelanosis of the melanodermic halfcast of Guillet-Helenon. *Bull Soc Path Ex* 1997;90: 333-334.
2. Guillet G, Helenon R, Guillet MH, Gauthier Y, Ménard N. Hypomélanose maculeuse confluyente et progressive du métis mélanoderme. *Ann Dermatol Vénéréol* 1992 ;119 : 19-24.
3. Lesueur A, Garcia-Granel V, Helenon R, Cales-Quist D . Hypomélanose maculeuse confluyente e progressive du métis mélanoderme: étude épidémiologique sur 511 sujets. *Ann Dermatol Venereol* 1994; 121: 880-883.
4. Duarte I, Della Nina BI, Gordiano MC, Buense R, Lazzarini R. Hipomelanose macular progressiva: estudo epidemiológico e resposta terapeutica a fototerapia. *An Bras Dermatol*. 2010;85(5):621-4.
5. Nakamura RC, Ceccarelli MA. Hipocromia Macular Progressiva. In Atlas de Dermatologia: Da Semiologia ao Diagnóstico. 3ª edição, Rio de Janeiro. Ed. Gen/Guanabara Koogan, 2020.
6. Aguinaga F, Nakamura RC, Azulay-Abulafia, L . Acromias e Hipocromias. In Dermatologia Azulay. 7a ed. Rio de Janeiro. Ed. Gen/Guanabara Koogan, 2017. Cap. 13,p. 142-152.
7. Kumarasinghe SP, Tan SH, Thng S, Thamboo TP, Liang S, Lee YS. Progressive macular hypomelanosis in Singapore:a clinico-pathological study. *International Journal of Dermatology* 2007; 46: 737-742.
8. Westerhof W, Relyveld GN, Kingswijk MM et al. Propionibacterium acnes and the pathogenesis of progressive macular hypomelanosis. *Arch Dermatol* 2004; 140 (2): 210-4.
9. Relyveld GN, Kingswijk MM, Reitsma JB et al. Benzoyl peroxide/ clindamycin/UVA is more effective than fluticasone/UVA in progressive macular hypomelanosis: A randomized study. *J Am Acad Dermatol* 2006; 55: (5): 836-43.
10. Chung YL,Goo B, Chung WS, Lee GS,Hann SK. A case of progressive macular hypomelanosis treated with narrow-band UVB. *J EADV* 2007; 21: 977-1010.
11. Santos JB, Almeida OLS, Silva LM, Barreto ERM. Eficacia da combinacao topica de peroxido de benzoila 5% e clindamicina 1% para o tratamento da hipomelanose macular progressiva: um estudo randomizado, duplo-cego, placebo-controlado *An Bras Dermatol*. 2011;86(1):50-4.
12. Thng ST, Long VS, Chuah SY, Tan VW. Efficacy and relapse rates of different treatment modalities for progressive macular hypomelanosis. *Indian J Dermatol Venereol Leprol* 2016; 82:673-6



**CUIDADOS GERAIS,
CONTRAINDICAÇÕES
E EFEITOS COLATERAIS**

Cuidados gerais, contraindicações e efeitos colaterais

Thadeu Santos¹

1 • Introdução

A fototerapia é uma modalidade terapêutica segura e com poucos efeitos colaterais na maioria dos casos. Os cuidados com o paciente que será submetido ao tratamento devem ser individualizados e podem variar de acordo com a faixa etária, fototipo, presença de comodidades e sensibilidade individual.

A indicação do tratamento deve levar em consideração custo, potenciais reações adversas, tempo de deslocamento e disponibilidade do indivíduo para realização. Por dispensar o uso de medicações tópicas e sistêmicas, bem como por apresentar menos efeitos colaterais, a fototerapia com radiação ultravioleta B faixa estreita (RUVB-FE) costuma ter melhor adesão quando comparada à PUVA.

O início da fototerapia se dá em doses baixas e com aumentos progressivos, podendo variar de acordo a doença a ser tratada e o fototipo do doente. Em geral se recomenda um intervalo mínimo de 48 horas entre as sessões e a frequência de duas a três vezes por semana.

A proteção dos olhos com o uso de óculos escuros durante a fototerapia é importante para reduzir o risco de catarata e pterígio. Pacientes bem esclarecidos e colaboradores com lesões periorbitares podem receber radiação mantendo os olhos fechados. Orienta-se avaliação oftalmológica a cada seis meses, a realização de exames para detecção de Fator Antinúcleo (FAN) antes de iniciar o tratamento e anti-Ro (SS-A) em pacientes com história de fotossensibilidade.

Em pacientes submetidos principalmente ao tratamento PUVA, recomenda-se utilizar rotineiramente (e não apenas durante a sessão de fototerapia) óculos escuros com proteção para radiação UVA-UVB, filtro solar de amplo espectro, e roupas que protejam áreas expostas.

A fototerapia geralmente é bem tolerada em crianças. Deve-se levar em consideração a colaboração das mesmas durante a realização do tratamento. No entanto, isso dependerá da idade (geralmente acima de seis anos se consegue adesão) e do perfil da paciente. O risco mais preocupante de fototerapia a longo prazo na infância é o potencial de desenvolvimento de malignidade cutânea pela repetida exposição à radiação ultravioleta.

Apesar de não existirem restrições quanto ao uso de RUVB-FE em pacientes grávidas ou mulheres em amamentação, alguns estudos chamam a atenção para

¹ • Médico dermatologista pela Universidade Federal da Bahia (UFBA); professor da Escola Bahiana de Medicina e Saúde Pública; colaborador do Serviço de Dermatologia do Complexo Hupes. Integra grupos de pesquisa em doenças linfoproliferativas associadas ao HTLV-1.

a fotodegradação do ácido fólico associado à exposição prolongada à luz. Assim, a recomendação é considerar medir os níveis de ácido fólico periodicamente e consultar o médico assistente da paciente, para determinar sua suplementação em mulheres grávidas ou que pretendem engravidar submetidas a altas doses cumulativas de RUVB-FE.

A proteção da região genital é mandatória, exceto se houver lesão no local. O uso de meias para proteção local é um recurso disponível, funcional, fácil, de baixo custo e permite exposição perigenital quando necessário. Algodão, náilon, lã e poliéster são mais efetivos em bloquear a transmissão da radiação ultravioleta.

2 • Contraindicações

A fototerapia é contraindicada em pacientes com lúpus eritematoso sistêmico, albinismo e xeroderma pigmentoso. Deve-se evitar em pacientes com histórico de melanoma, múltiplos cânceres de pele não-melanoma, em portadores de porfria e claustrofobia. Recomenda-se ter cautela em pacientes com exposição prévia à radiação, histórico de exposição ao arsênio, pacientes com nevos atípicos ou múltiplos nevos, fototipo I, doença hepática grave, uso anterior ou concomitante de metotrexato ou ciclosporina, queixa de fotossensibilidade, além de pacientes com imunossupressão crônica.

Além disso, a PUVA, especificamente, é contraindicada a pessoas com o diagnóstico de catarata, mulheres grávidas e em amamentação. O fato de crianças possuírem maior expectativa de vida que adultos, leva ao questionamento sobre o aumento do risco de carcinogenicidade, que pode se manifestar mais tarde. Embora essa relação não esteja estabelecida, deve-se evitar o uso da PUVA em menores de 12 anos (ver Tabela 1, anexo). Como atualmente a fototerapia mais utilizada no geral é a RUVB-FE, os riscos de carcinogênese são bem inferiores e até o momento não há confirmação científica de casos.

3 • Efeitos adversos

Entre os efeitos adversos agudos e subagudos da fototerapia com RUVB-FE, os mais comuns são eritema, prurido, sensação de queimação, “pinicação”, queimadura, formação de bolhas e bronzeamento. O eritema relacionado à RUVB-FE tem início duas a seis horas após a radiação, atinge o pico de 12 a 24 horas e desaparece em 48 horas.

A experiência e atenção da equipe envolvida no cuidado do paciente em fototerapia são fundamentais para resultados favoráveis. Os técnicos em contato com os pacientes em fototerapia precisam ter treinamento adequado, pois queixas como dor, ardência e prurido não podem ser negligenciadas e são cruciais no ajuste da dose do tratamento.

O aumento gradual e individualizado do tempo de exposição diminui os riscos de queixas por desconforto e pigmentação indesejada no início do tratamento. O

bronzamento deve ser evitado, pois a pele bronzeada pode dificultar a penetração da radiação e retardar o tratamento. Por tratar-se de tratamento prolongado, a impressão de falha terapêutica pode diminuir a adesão. Daí a importância de registros fotográficos, para a comparação de resultados.

É importante saber sobre medicamentos em uso pelos doentes, em especial idosos, devido a seus efeitos fototóxicos e fotoalérgicos, além de sistêmicos durante o tratamento com fototerapia. Anti-inflamatórios não esteroides, anti-histamínicos, bloqueadores dos canais de cálcio e diuréticos são comumente usados nessa população e podem causar fotossensibilização. Os pacientes devem ser instruídos a não usar outros medicamentos sistêmicos e tópicos durante o tratamento sem consultar seus médicos.

O tratamento fototerápico pode ser um gatilho para o desencadeamento de fotodermatoses. O lúpus eritematoso é mais frequentemente induzido pela RUVB, porém sabe-se que a RUVB também é implicada como desencadeadora da doença. O fotoenvelhecimento e reativação de dermatoses pré-existentes, como herpes simples e acne, podem ocorrer. No geral, esses efeitos colaterais não limitam o tratamento.

Estudos mostram que adultos e crianças tratados com RUVB-FE apresentam modificações do tamanho dos nevos, mas sem achados de malignidade. Após o término da terapia, essas lesões costumam retomar às características iniciais. Lentigos são descritos associados ao tratamento com PUVA e são observados após seis meses de início do tratamento.

A maioria dos estudos mostra que o tratamento com RUVB-FE não aumenta o risco de câncer de pele, mesmo nos pacientes que forem submetidos ao tratamento por tempo prolongado. Uma pesquisa escocesa, publicada, em 2008, por Hearn *et al*, avaliou 3867 pacientes e não encontrou associação da fototerapia RUVB-FE com câncer de pele.

Recentemente (2020), um estudo de coorte retrospectivo, publicado por Bae *et al*, avaliou o risco de câncer de pele e lesões pré-cancerosas em 60.321 pacientes portadores de vitiligo tratados com RUVB-FE. Neste grupo de pacientes, observou-se um aumento significativo do risco de aparecimento de queratoses actínicas quando submetidos a 200 ou mais sessões de RUVB-FE e a ausência de associação a surgimento de câncer de pele melanoma e/ou não-melanoma, mesmo no grupo submetido a tratamentos prolongados (≥ 500 sessões).

O tratamento com PUVA é associado ao surgimento de carcinoma epidermóide em longo prazo. Deve-se ter uma atenção especial quando houver necessidade da associação de terapêuticas que apresentem efeito carcinogênico, como, por exemplo, o uso concomitante de metotrexate ou ciclosporina. A administração dos psoralenos é influenciada por diversos fatores e condições individuais. Os principais efeitos colaterais relacionados à substância são gastrointestinais.

4 • Conclusão

A fototerapia é uma opção terapêutica de grande importância na dermatologia. Estudos com amostras robustas reiteram a sua segurança mesmo quando utilizada por período prolongados. O uso terapêutico da radiação UVB não demonstra potencial carcinogênico, sendo questionável tal efeito também na UVA. É importante estar atento às contraindicações, efeitos adversos e peculiaridades de cada paciente, podendo ser indicada para crianças e gestantes. Os efeitos adversos mais comuns são completamente reversíveis, leves e bem tolerados.


Referências bibliográficas

1. Bulur I, Kaya Erdogan H, Aksu AE, Karapinar T, Saracoglu ZN. The efficacy and safety of phototherapy in geratriz patients: a retrospective study. *An Bras Dermatol*. 2018;93(1):38-43.
2. Bae JM, Ju HJ, Lee RW, Oh SH, Shin JH, Kang HY, *et al*. Evaluation for skin cancer and precancer in patients with vitiligo treated with long-term narrowband UV-B phototherapy. *JAMA Dermatol*. 2020;156(5):1-9.
3. Hearn R, Kerr A, Rahim K, Ferguson J, Dawe RS. Incidence of skin cancers in 3867 patients treated with narrow-band ultraviolet B phototherapy. *Br J Dermatol*. 2008;159:931-5.
4. Juarez MC, Grossberg AL. Phototherapy in the pediatric population. *Dermatol Clin*. 2020;38(1):91-108.
5. Anderson-Dockter H, Pedvis-Leftick A. Different idea for genital protection in phototherapy units. *J Am Acad Dermatol*. 2011;64(2 Supl 1):AB139.

ANEXO 1

Tabela 1 - Contraindicações e cuidados para a fototerapia

Doença	Contraindicações				Precauções	
	Absolutas		Relativas			
	RUVB-FE	PUVA	RUVB-FE	PUVA	RUVB-FE	PUVA
Xeroderma Pigmentoso						
Albinismo						
Lúpus Eritematoso Sistêmico						
Histórico pessoal de melanoma						
Múltiplos cânceres de pele não-melanoma						
Porfíria						
Gravidez e lactação						
Catarata						
Claustrofobia						
História de exposição à Arsênio						
Pacientes pediátricos (<12 anos)						
Doença hepática grave						
Uso concomitante de metotrexato ou ciclosporina						
Uso de medicações fotossensibilizantes						
Múltiplos nevos comuns						
Nevo atípico						
Imunossupressão Crônica						
Queixa de fotossensibilidade						



**RECOMENDAÇÕES PARA
O FUNCIONAMENTO E
MANUTENÇÃO DE CLÍNICAS
FOTOTERÁPICAS**

Recomendações para o funcionamento e manutenção de clínicas fototerápicas

Daniela Alves Pereira Antelo¹

1 • Introdução

Os dermatologistas devem estar atentos quanto à manutenção das máquinas e ao ambiente das clínicas de fototerapia. Estas recomendações foram delineadas, em 2020, no contexto da pandemia de Covid-19 (infecção pelo SARS-CoV2), que muito ensinou sobre cuidados preventivos.

Comparada a outros procedimentos dermatológicos, a sessão de fototerapia não é demorada e não gera aerossóis, mas sempre requer cuidados especiais. Além disso, cabe ressaltar que dificilmente um diagnóstico dermatológico é feito a uma distância menor do que 20 centímetros.

Na sequência, são delineados uma série de cuidados que devem ser incorporados às rotinas de estabelecimentos que oferecem esse tipo de serviço.

2 • *Screening* e orientação de pacientes na pré-consulta dermatológica ou em tratamento fototerápico

- Pacientes com tosse, febre ou sintomas respiratórios deverão ter seu atendimento remarcado para três semanas após. Se houver necessidade de exame dermatológico imediato, fazê-lo em unidade de emergência hospitalar e não numa clínica.
- Questionar os pacientes sobre a possibilidade de contato com paciente sabidamente portador de Covid-19 ou outras infecções, assim como sobre a presença de febre. Se isto ocorrer, remarcar o atendimento para duas semanas após.
- Reforçar junto aos pacientes a importância do uso de máscaras ao sair de casa e entrar na clínica durante a pandemia. O serviço deve possuir máscaras cirúrgicas em quantidade suficiente para oferecer a eles, se necessário.
- Orientar os pacientes a evitar trazer acompanhantes, salvo se realmente indispensável.

¹ • Mestre e doutora em Dermatologia pela Universidade Federal do Rio de Janeiro (UFRJ); professora adjunta de dermatologia da Universidade Estadual do Rio de Janeiro (UERJ); membro titular da SBD, AAD, EADV, *European Society of Photodermatology* e *Global Vitiligo Foundation*.

- As sessões de fototerapia precisam ter horário marcado e os pacientes não deverão ser atendidos por ordem de chegada, para diminuir o trânsito e o tempo de permanência na sala de espera.
- As recepcionistas/secretárias deverão reforçar a necessidade de pontualidade e assiduidade junto aos pacientes.
- As consultas deverão ser agendadas com intervalo entre uma e outra, para que se possa fazer a limpeza das superfícies e a higienização de objetos nos locais de atendimento com álcool 70°.
- Questionários de primeira vez podem ser enviados aos pacientes antecipadamente, minimizando o tempo de permanência na clínica durante a pandemia do Covid-19.

3 • Prevenção na clínica ou serviço de fototerapia

- A equipe de atendimento deve passar por um processo contínuo de treinamento e educação continuada.
- Todos os membros da clínica, incluindo médicos, enfermeiras, técnicos e recepcionistas, devem ter e usar equipamentos de proteção individuais (EPIs), inclusive faceshield, caso prestem assistência a menos de 1 metro do paciente.
- Deve haver, pelo menos, 1,5 metro de distância entre as cadeiras na sala de espera. Caso não exista espaço físico suficiente, o paciente deverá aguardar fora da clínica e ser chamado na hora do seu atendimento.
- Eliminar ou restringir o uso de canetas ou pranchetas.
- Remover plantas, folders e revistas da sala de espera.
- Não oferecer água, café e lanches. Estes hábitos devem ser suspensos durante a pandemia.
- As janelas deverão ficar abertas (ou usar ar-condicionado com exaustão, que permite a troca de ar), uma vez que o SARS-CoV2 permanece no ar por até três horas. As portas podem ser mantidas abertas, se possível.
- Todas as lixeiras deverão ter acionamento por pedal.
- Como a persistência do coronavírus sobre plástico, metal ou vidro pode ser observada por até nove dias, as superfícies e objetos entre as consultas devem ser limpos com:
 - a) Solução de hipoclorito de sódio a 1%** (as apresentações comerciais costumam ter de 2% a 2,5% e podem ser diluídas com água filtrada e mantidas em recipientes plásticos opacos).
 - b) Álcool isopropílico 70°**
 - c) Desinfetante hospitalar** à base de peróxido de hidrogênio ativado em diluição própria, para a desinfecção de superfícies.
- Estas soluções inativam as partículas virais em um minuto.

Álcool isopropílico: não possui água na composição. Ele é composto de isopropanol, que não danifica ou corrói metais (recomendado para limpeza de computadores, máquinas de cartão de crédito ou qualquer superfície que não possa entrar em contato com a água, incluindo a estrutura metálica das máquinas de fototerapia).

Álcool Etilico: utilizado para desinfecção de ambientes e superfícies. Tem 30% de água em sua composição.

4 • Na consulta dermatológica e/ou sessão de fototerapia

- Deve ser oferecido ao paciente, logo ao entrar na clínica, álcool 70° em gel (ou líquido), para ser friccionado nas mãos por 20 a 30 segundos. Na impossibilidade, deve ser orientado a lavar as mãos com água e sabão, por 40 a 60 segundos.
- Caso o paciente esteja sem máscara, deverá lhe ser oferecida uma máscara cirúrgica.

5 • Entre tratamentos de pacientes em cabines fototerápicas

- Deve ser feita a aspiração da superfície dos equipamentos para remover resíduos de descamação.
- Deve-se passar pano úmido ou toalha de papel com álcool 70° nas superfícies da sala, especialmente naquelas com as quais o paciente teve contato físico.
- Na impossibilidade de utilizar óculos individuais, os que forem disponibilizados deverão ser higienizados após uso com álcool 70°.
- Em caso de uso de cabines, utilizar tapete de papel descartável ou passar pano com álcool ou os outros produtos sugeridos para a limpeza de superfícies. Em áreas passíveis de corrosão pelo álcool 70°, pode ser usado o álcool isopropílico.

6 • Aferição da irradiância da RUVB-FE

- É importante que a mensuração da irradiância ultravioleta do equipamento da clínica seja aferida de forma periódica com um radiômetro ou fotômetro.
- Uma pesquisa informal feita nas clínicas de fototerapia do Reino Unido e da Irlanda mostrou que as clínicas que realizavam este procedimento o faziam desde diariamente até anualmente.
- O equipamento deve ser posicionado na mesma distância da pele que recebe a radiação das lâmpadas. Algumas medidas podem ser feitas dentro da cabine, e uma média é alcançada.

- No Brasil, há dificuldade de obtenção de radiômetros. Os que forem importados devem ser calibrados anualmente. Uma forma de contornar esta situação, é a compra em grupo ou a obtenção, por empréstimo, de fornecedores.

7 • Cuidados com manutenção e limpeza de equipamentos

- Antes de qualquer procedimento de limpeza, certificar-se de que o equipamento esteja desligado.
- Normalmente, a limpeza do equipamento deve ser feita com pano úmido em uma solução de água e sabão neutro, conforme a necessidade, cuidando para evitar a entrada de líquidos na base ou no corpo da máquina.
- Devido à pandemia, os cuidados atuais devem ser especiais e redobrados, com preferência ao álcool 70° líquido ou, mais ainda, ao álcool isopropílico nas áreas sujeitas à corrosão e próximas de material elétrico.
- Para o descarte das lâmpadas, locais de coleta devem ser localizados ou procuradas empresas que fazem este serviço, o que contribui com a proteção do meio ambiente.

8 • Conclusão

Para o bom funcionamento das clínicas de Fototerapia, é necessário um treinamento da equipe e supervisão constante pelo dermatologista. O tratamento fototerápico é seguro e efetivo, desde que respeitadas as normas para seu funcionamento. Neste momento da pandemia por Covid-19, cuidados extras são mandatórios.

Bibliografia

1. ANVISA. Nota Técnica GVIMS/GGTES/ANVISA N° 07/2020. Orientações para a prevenção da transmissão de COVID-19 dentro dos serviços de saúde. (complementar à Nota Técnica GVIMS/GGTES/ANVISA n° 04/2020). Brasília: Anvisa, 8 maio 2020 [acesso 22 set 2020]. Disponível em: file:///C:/Users/meliane/Downloads/NT_07_PREVENO_DE_TRANSMISSO_COVID-19_INTRA_INSTITUIO.pdf
2. Dover JS, Moran ML, Figueroa JF, Furnas H, Vyas JM, Wiviott LD *et al.* A Path to resume aesthetic care: executive summary of Project AesCert Guidance Supplement: practical considerations for aesthetic medicine professionals supporting clinic preparedness in response to the SARS-CoV-2 outbreak. *Facial Plast Surg Aesthet Med.* 2020;22(3). doi:10.1089/fpsam.2020.0239
3. Pacífico A, Ardigò M, Frascione P, Damiani G, Morrone A. Phototherapeutic approach to dermatological patients during the 2019 Coronavirus pandemic: real-life data from the Italian red zone. *Br J Dermatol.* 2020;188(2). doi.org/10.1111/bjd.19145.
4. Sociedade Brasileira de Dermatologia. Equipamentos de proteção individual (EPIs) [Internet]. Rio de Janeiro: SBD, 2020 [acesso 22 set. 2020]. Disponível em: <https://www.sbd.org.br/mm/cms/2020/05/17/cartilhaepiaprovaov6.pdf>
5. Wollina U. Challenges of COVID-19 pandemic for dermatology. *Dermatol Ther.* 2020 Apr 20:e13430. doi:10.1111/dth.13430



**MODELO DE FICHA CLÍNICA
PARA ATENDIMENTO EM
SERVIÇO DE FOTOTERAPIA**

Modelo de ficha clínica para atendimento em serviço de fototerapia

Tatiana Biasi¹

Neste capítulo, é apresentado um modelo de ficha clínica com dados relevantes para o sucesso do tratamento do paciente que for submetido à fototerapia. A intenção é permitir que sejam sistematizadas informações de cada indivíduo, organizando e facilitando o acesso rápido ao que for necessário.

No momento em que o dermatologista preenche esse formulário, acaba fazendo um *checklist* das informações importantes, revisando-as. Como nem sempre é o mesmo profissional que administra o tratamento para o paciente em todas as sessões, é muito importante registrar as particularidades de cada caso, para sistematizar, por exemplo, a posição em que o paciente ficará durante o tratamento, se vai ou não usar óculos, como será feita a proteção da região genital, entre outros dados.

MODELO DE FICHA CLÍNICA

Nome: _____

Prontuário: _____ Sexo: _____ Idade: _____ Data de nascimento: ____ / ____ / ____

Telefone: _____

Médico que indicou: _____

Telefone: _____

Fototipo:⁽¹⁾

I	Pele branca	Sempre queima	Nunca bronzeia
II	Pele branca	Sempre queima	Bronzeia muito pouco
III	Pele morena clara	Queima moderadamente	Bronzeia moderadamente
IV	Pele morena moderada	Queima pouco	Sempre bronzeia
V	Pele morena escura	Queima raramente	Sempre bronzeia
VI	Pele negra	Nunca queima	Totalmente pigmentada

¹ • Médica dermatologista do Ambulatório de Linfomas Cutâneos do Centro de Pesquisas Oncológicas (CEPON), em Florianópolis (SC).

Diagnóstico: _____

Exame anatomopatológico:

(Laboratório _____ / ____ / ____):

Imuno-histoquímica:

(Laboratório _____ / ____ / ____):

Exames laboratoriais:

FAN (____ / ____ / ____): _____

Função renal (____ / ____ / ____): _____

Função hepática (____ / ____ / ____): _____

Vitamina D (____ / ____ / ____): _____

Fototerapia anterior:

() Não () Sim - Modalidade: _____ Número de sessões: _____

Dose acumulada: _____

Tratamentos anteriores / data / quanto tempo:

Fototerapia anterior:

() Não () Sim - Modalidade: _____ Número de sessões: _____

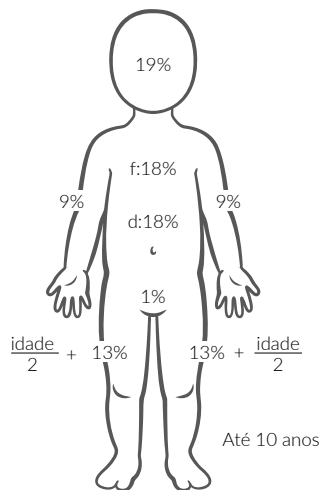
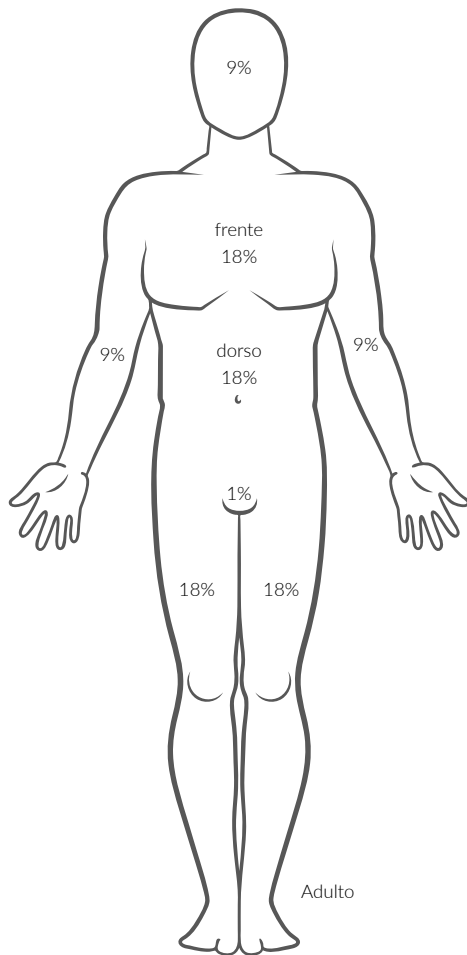
Dose acumulada: _____

Nevos melanocíticos: _____

Comorbidades: _____

Medicações em uso: _____

Área corporal acometida: (2)



Modalidade de tratamento:

() UVBfe () PUVA-Dose psoralênico: _____

() UVA1 () PUVA-banho-Dose psoralênico: _____

() Cabine () Mãos e/ou pés () Aplicação localizada: _____

Frequência das sessões: _____sessões/ semana

Particularidades:

Uso de degrau: () Sim () Não

Uso de óculos: () Sim () Não

Expor face: () Sim () Não – Proteção: _____

() Proteção genital : _____

() Posição na cabine: _____

() Outras: _____

Número total de sessões: _____

Resposta ao tratamento:

() Completa () Parcial () Sem resposta () Piora/progressão

Reação após a sessão:

1-Ardência

2- Eritema leve

3- Eritema severo

4- Bolhas

Data	Sessão	Dose	Tempo de exposição	Reação após a sessão	Observações*	Assinatura
	1					
	2					
	3					
	4					
	5					
	6					
	7					
	8					
	9					
	10					
	11					
	12					
	13					
	14					
	15					
	16					
	17					
	18					
	19					
	20					
	21					
	22					
	23					
	24					
	25					
	26					
	27					
	28					
	29					
	30					
	31					
	32					
	33					
	34					
	35					
	36					

* Campo para incluir data das fotografias e das reavaliações.

Referências:

- Sociedade Brasileira de Dermatologia. Classificação dos fototipos de pele [Internet]. [acesso 23 set 2020]. Disponível em: <https://www.sbd.org.br/dermatologia/pele/cuidados/classificacao-dos-fototipos-de-pele/>
- Figura 04-1 – avaliação da extensão de queimaduras: regra dos nove [internet]. In: Pires MTB. Manual de urgências em pronto-socorro. 5. ed. Rio de Janeiro: MEDSI, 1996 [acesso 23 set 2020]. Disponível em: <https://www.bibliomed.com.br/bibliomed/bmbooks/urgencia/livro1/cap/fig04-1.htm>

The background is a deep blue gradient with a complex pattern of white and light blue lines and dots. The pattern includes a grid of small squares, a network of interconnected circles and lines resembling a molecular structure or a data network, and several overlapping, semi-transparent geometric shapes like squares and rectangles. The overall aesthetic is technical and scientific.

**MODELO DE TERMO DE
CONSENTIMENTO PARA
FOTOTERAPIA COM
ULTRAVIOLETA A**

Modelo de Termo de consentimento para fototerapia com ultravioleta A

NOME DO SERVIÇO DE FOTOTERAPIA

1 • Introdução

A luz ultravioleta A (UVA) é uma forma de fototerapia usada para tratar várias doenças dermatológicas, incluindo psoríase, vitiligo, eczemas, linfomas cutâneos e pruridos. Informamos que você será exposto a essa alta energia de luz ultravioleta (UV) com variações de tempo.

O objetivo deste tratamento não é a cura, mas o controle ou melhora do quadro clínico de sua doença, apresentando resultados positivos validados com estudos científicos no decorrer das últimas décadas. Pacientes têm passado por este procedimento com sucesso, geralmente mantendo a melhora da pele por longos períodos.

O tratamento com fototerapia é individualizado e leva em consideração características de cada paciente (fototipo, idade e área a ser tratada, por exemplo), assim como a condição dermatológica que motivou o tratamento, disponibilidade para manutenção e acessibilidade.

Assim, a frequência, duração e progresso das sessões de fototerapia são programadas, visando à segurança e eficácia terapêutica para cada paciente. A maioria requisita inicialmente duas a três sessões por semana para atingir um resultado efetivo.

No início, a fototerapia começa com poucos segundos de exposição à luz. O aumento acontece gradualmente, como determinado pelos protocolos e pela equipe médica. Cada dermatose tem um protocolo e cada paciente é único.

Pode-se levar de 15 a 25 sessões (ou mais) para que o paciente comece a apresentar a melhora e nem todos respondem a esta terapêutica. Muitos pacientes entram em remissão e, nestes casos, indica-se a suspensão da fototerapia.

Ressalta-se, ainda, a importância da adesão e a persistência por parte do paciente durante esse processo. A regularidade de comparecimento é fundamental para se alcançar o sucesso do tratamento.

2 • Benefícios esperados da fototerapia

- a) Melhora das lesões existentes;
- b) Redução do aparecimento de novas lesões;
- c) Remissão – em muitos casos a fototerapia leva a um clareamento ou melhora total. A duração da remissão varia de paciente para paciente. Terapia de manutenção pode ser necessária.

3 • Riscos e efeitos colaterais da fototerapia

- O efeito colateral mais comum é a queimadura. Isso pode ocorrer no início ou em qualquer etapa do tratamento. Algumas medicações (inclusive remédios de uso rotineiro e chás) podem predispor a queimaduras. Por favor, avise ao médico todas as medicações em uso ou que venha a usar durante o tratamento (inclusive medicações tópicas e as de uso esporádico).
- É possível (embora controverso) que ocorra (*a posteriori*) um aumento na incidência de câncer de pele em pacientes submetidos à radiação UV por longos períodos. Ainda é questionável a associação entre aumento do risco de câncer de pele com exposição à radiação UVA associada ao psoralênico (PUVA). Estudos científicos sugerem que esse risco aumenta somente após grande número de sessões (acima de 300 sessões de PUVA).
- Tratamentos com UV podem causar pele seca e prurido (coceira). Converse com seu médico sobre a hidratação mais adequada.
- A exposição à radiação UV no decorrer do tempo pode causar aumento de sardas (efélides) e de hiperpigmentações (manchas).
- A radiação UV pode causar dano ocular e aumentar o risco de catarata. Para prevenir, é obrigatório o uso de óculos apropriados durante as sessões.
- O surgimento (em surtos) de bolhas, principalmente nos lábios, e de feridas na boca em pessoas suscetíveis pode ser desencadeado pela exposição à radiação UV. É provável que tais manifestações sejam reativações de lesões virais associadas ao vírus herpes simples.
- Exposição desprotegida à luz UV na genitália pode aumentar o risco de aparecimento de câncer genital. Os homens deverão utilizar cuecas durante as sessões e em alguns casos (dependendo da localização das lesões) indica-se o uso de suportes atléticos.
- Mesmo em caso de lesões nas genitálias, os pacientes não deverão retirar as cuecas ou shorts que protegem essa região. As mulheres deverão utilizar calcinha e sutiã (ou biquíni - parte superior e inferior) para proteger áreas sensíveis.
- A luz UV pode ser um “gatilho” ou exacerbar algumas doenças que apresentam, caracteristicamente, maior sensibilidade à luz, como o lúpus eritematoso.

4 • Consentimento livre e esclarecido

Caso você tenha alguma dúvida, insegurança ou outras questões, é importante que as compartilhe com a equipe médica, para esclarecimento. Depois, se mantiver o interesse em continuar o tratamento com fototerapia, leia e assine o documento abaixo:

DECLARAÇÃO DO (A) MÉDICO (A) RESPONSÁVEL

Eu _____ - nome do(a) médico(a) - esclareci plenamente ao(à) paciente _____ sobre a natureza, propósito e expectativas de benefícios da fototerapia, assim como os riscos. Eu também esclareci sobre tratamentos alternativos e seus potenciais riscos. Eu responderei a qualquer questionamento que venha a surgir durante o tratamento.

Assinatura do(a) médico(a)

Assinatura do(a) técnico(a) da fototerapia

DECLARAÇÃO DO(A) PACIENTE

Eu, _____, li e compreendi totalmente as informações acima sobre a terapia com PUVA. Eu compreendo que esse tratamento não vai curar minha doença, mas que pode controlá-la e que eu posso precisar de terapia de manutenção. Eu autorizo ao(à) médico(a) responsável a prescrever meu tratamento. Esta autorização se estende à sua equipe médica e de enfermagem, para que possam também manejar o tratamento. Eu entendo que estou livre para suspender meu consentimento e o tratamento a qualquer momento.

Assinatura do(a) paciente ou responsável

Assinatura da testemunha

_____, ____ de _____ de 20____.

The background is a deep blue gradient with a complex pattern of white and light blue lines and dots. The pattern includes a grid of small squares, a network of interconnected hexagons and pentagons, and various geometric shapes like diamonds and rectangles, some of which are semi-transparent. The overall effect is a futuristic, scientific, or technological aesthetic.

**MODELO DE TERMO DE
CONSENTIMENTO PARA
FOTOTERAPIA COM
ULTRAVIOLETA B**

Modelo de Termo de consentimento para fototerapia com ultravioleta B

NOME DO SERVIÇO DE FOTOTERAPIA

1 • Introdução

A luz ultravioleta B (UVB) é uma forma de fototerapia e é usada para tratar várias doenças dermatológicas, incluindo psoríase, vitiligo, eczemas, linfomas cutâneos e pruridos. Você será exposto a essa alta energia de luz ultravioleta (UV) com variações do tempo.

O objetivo deste tratamento não é a cura, mas o controle ou melhora do quadro clínico de sua doença, apresentando resultados positivos validados com estudos científicos no decorrer das últimas décadas. Pacientes têm passado por este procedimento com sucesso, geralmente mantendo a melhora da pele por longos períodos.

O tratamento com fototerapia é individualizado e leva em consideração características de cada paciente (fototipo, idade e área a ser tratada, por exemplo), assim como a condição dermatológica que motivou o tratamento, disponibilidade para manutenção e acessibilidade.

Assim, a frequência, duração e progresso das sessões de fototerapia são programadas, visando à segurança e eficácia terapêutica para cada paciente. A maioria requisita inicialmente duas a três sessões por semana para atingir um resultado efetivo.

No início, a fototerapia começa com poucos segundos de exposição à luz. O aumento acontece gradualmente, como determinado pelos protocolos e pela equipe médica. Cada dermatose tem um protocolo e cada paciente é único.

Pode-se levar de 15 a 25 sessões (ou mais) para que o paciente comece a apresentar a melhora e nem todos respondem a esta terapêutica. Muitos pacientes entram em remissão e, nestes casos, indica-se a suspensão da fototerapia.

Ressalta-se, ainda, a importância da adesão e a persistência por parte do paciente durante esse processo. A regularidade de comparecimento é fundamental para se alcançar o sucesso do tratamento.

2 • Benefícios esperados da fototerapia

- a) Melhora das lesões existentes;
- b) Redução do aparecimento de novas lesões;
- c) Remissão – em muitos casos a fototerapia leva a um clareamento ou melhora total. A duração da remissão varia de paciente para paciente. Terapia de manutenção pode ser necessária.

3 • Riscos e efeitos colaterais da fototerapia

- O efeito colateral mais comum é a queimadura. Isso pode ocorrer no início ou em qualquer etapa do tratamento. Algumas medicações (inclusive remédios de uso rotineiro e chás) podem predispor a queimaduras. Por favor, avise ao médico todas as medicações em uso ou que venha a usar durante o tratamento (inclusive medicações tópicas e as de uso esporádico).
- Estudos recentes não demonstram aumento da incidência de câncer de pele em pacientes submetidos à radiação UVB, mesmo nos casos de tratamentos por longos períodos.
- Tratamentos com UV podem causar pele seca e prurido (coceira). Converse com seu médico sobre hidratação mais adequada.
- A exposição à radiação UV no decorrer do tempo pode causar aumento de sardas (efélides) e de hiperpigmentações (manchas).
- A radiação UV pode causar dano ocular e aumentar o risco de catarata. Para prevenir esses problemas, é obrigatório o uso de óculos apropriados durante as sessões.
- O surgimento (em surtos) de bolhas, principalmente nos lábios, e de feridas na boca em pessoas suscetíveis pode ser desencadeado pela exposição à radiação UV. Essas manifestações podem decorrer da reativação de lesões virais associadas ao vírus herpes simples.
- Exposição desprotegida à luz UV na genitália pode aumentar o risco de aparecimento de câncer genital. Por isso, durante as sessões, os homens deverão utilizar cuecas. Em alguns casos (dependendo da localização das lesões), indica-se o uso de suportes atléticos. Mesmo em caso de lesões nas genitálias os pacientes não deverão retirar as cuecas ou shorts que protegem essa região. As mulheres deverão utilizar calcinha e sutiã (ou biquíni - parte superior e inferior) para proteger áreas sensíveis.
- A luz UV pode ser um “gatilho” ou exacerbar algumas doenças as quais caracteristicamente há uma maior sensibilidade à luz, como o lúpus eritematoso.
-

4 • Consentimento livre e esclarecido

Caso você tenha alguma dúvida, insegurança ou outras questões, é importante que compartilhe as com a equipe médica, para esclarecimento. Depois, se mantiver o in-teresse em continuar o tratamento com fototerapia, leia e assine o documento abaixo:

DECLARAÇÃO DO (A) MÉDICO (A) RESPONSÁVEL

Eu _____ - nome do(a) médico(a) - esclareci plenamente ao(à) paciente _____ sobre a natureza, propósito e expectativas de benefícios da fototerapia, assim como os riscos. Eu também esclareci sobre tratamentos alternativos e seus potenciais riscos. Eu responderei a qualquer questionamento que venha a surgir durante o tratamento.

Assinatura do(a) médico(a)

Assinatura do(a) técnico(a) da fototerapia

DECLARAÇÃO DO(A) PACIENTE

Eu, _____, li e compreendi totalmente as informações acima sobre a terapia com UVB. Eu compreendo que esse tratamento não vai curar minha doença, mas que pode controlá-la e que eu posso precisar de terapia de manutenção. Eu autorizo ao(à) médico(a) responsável a prescrever meu tratamento. Esta autorização se estende à sua equipe médica e de enfermagem, para que possam também manejar o tratamento. Eu entendo que estou livre para suspender meu consentimento e o tratamento a qualquer momento.

Assinatura do(a) paciente ou responsável

Assinatura da testemunha

_____, ____ de _____ de 20____.



GESTÃO 2019 – 2020

DIRETORIA SBD

PRESIDENTE:

Sérgio Luiz Lira Palma | PE

VICE-PRESIDENTE:

Mauro Yoshiaki Enokihara | SP

TESOUREIRO:

Egon Luiz Rodrigues Daxbacher | RJ

SECRETÁRIO-GERAL:

Cláudia Carvalho Alcantara Gomes | RJ

1ª SECRETÁRIA:

Flávia Vasques Bittencourt | MG

2º SECRETÁRIO:

Leonardo Mello Ferreira | ES



GESTÃO 2019 – 2020

www.sbd.org.br